ISSN 2226-4396

ВЕСТНИК

Дагестанской государственной медицинской АКАДЕМИИ

ИЗДАТЕЛЬСКО-ПОЛИГРАФИЧЕСКИЙ ЦЕНТР
ДАГЕСТАНСКАЯ ГОСУДАРСТВЕННАЯ МЕДИЦИНСКАЯ АКАДЕМИЯ
1932

ДАГЕСТАНСКАЯ ГОСУДАРСТВЕННАЯ МЕДИЦИНСКАЯ АКАДЕМИЯ ОСНОВАНА В 1932 ГОДУ.

2021 № 1(38)

ВЕСТНИК Дагестанской государственной медицинской академии №1(38) 2021

НАУЧНО-ПРАКТИЧЕСКИЙ РЕЦЕНЗИРУЕМЫЙ ЖУРНАЛ

Журнал «Вестник Дагестанской государственной медицинской академии» включен в Перечень российских рецензируемых научных журналов, рекомендованных ВАК Министерства образования и науки Российской Федерации для опубликования основных научных результатов диссертаций на соискание ученых степеней доктора и кандидата наук (https://vak.minobrnauki.gov.ru)

ВЕСТНИК ДАГЕСТАНСКОЙ ГОСУДАРСТВЕННОЙ МЕДИЦИНСКОЙ АКАДЕМИИ, № 1 (38), 2021

ГЛАВНЫЙ РЕДАКТОР – д.м.н., проф. Д.Р. АХМЕДОВ

ЗАМЕСТИТЕЛЬ ГЛАВНОГО РЕДАКТОРА – д.м.н., проф. Н.У. ЧАМСУТДИНОВ

РЕДАКЦИОННАЯ КОЛЛЕГИЯ

А.-Г.Д. АЛИЕВ, д.м.н., проф. (Махачкала, Россия)
А.М. АЛИСКАНДИЕВ, д.м.н., проф. (Махачкала, Россия)
Г.Р. АСКЕРХАНОВ, д.м.н., проф. (Махачкала, Россия)
Н.И. БРИКО, д.м.н., проф., акад. РАН (Москва, Россия)
С.А. БУЛГАКОВ, д.м.н., проф. (Москва, Россия)
Р.М. ГАЗИЕВ, д.м.н., проф. (Махачкала, Россия)
Х.М. ГАЛИМЗЯНОВ, д.м.н., проф. (Астрахань, Россия)
В.Н. ГОРОДИН, д.м.н., доцент (Краснодар, Россия)
К.Г. ГУРЕВИЧ, д.м.н, проф. (Москва, Россия)
М.Д. ДИБИРОВ, д.м.н., проф. (Москва, Россия)
О.М. ДРАПКИНА, д.м.н., проф. (Москва, Россия)
З.М. ЗАЙНУДИНОВ, д.м.н., проф. (Москва, Россия)
М.Р. ИВАНОВА, д.м.н., проф. (Нальчик, Россия)
А.М. ИДАРМАЧЕВ, д.м.н., проф. (Махачкала, Россия)
М.И. ИСМАИЛОВ, д.м.н., проф. (Махачкала, Россия)
С.М.КАРПОВ, д.м.н., проф. (Ставрополь, Россия)
Н.А. КАСУМОВ, д.м.н., проф. (Баку, Азербайджан)
В.И. КОЗЛОВСКИЙ, д.м.н., проф. (Витебск, Беларусь)
И.В. МАЕВ, д.м.н., проф., акад. РАН (Москва, Россия)
С.М. МАМАТОВ, д.м.н., проф. (Бишкек, Кыргызстан)
С.Н. МАММАЕВ, д.м.н., проф. (Махачкала, Россия)
А.Т. МАНШАРИПОВА, д.м.н., проф. (Алматы, Казахстан)
К.А. МАСУЕВ, д.м.н., проф. (Махачкала, Россия)
Н.Р. МОЛЛАЕВА, д.м.н., доцент (Махачкала, Россия)
М.С. МУСУРАЛИЕВ, д.м.н., проф. (Бишкек, Кыргызстан)
Н.С.-М. ОМАРОВ, д.м.н., проф. (Махачкала, Россия)
Т.О. ОМУРБЕКОВ, д.м.н., проф. (Бишкек, Кыргызстан)
А.О. ОСМАНОВ, д.м.н., проф. (Махачкала, Россия)
Л.Я. ПЛАХТИЙ, д.м.н., проф. (Владикавказ, Россия)
И.М.-К. РАСУЛОВ, д.м.н., доцент (Махачкала, Россия)
М.З. САИДОВ, д.м.н., проф. (Махачкала, Россия)
А.А. СПАССКИЙ, д.м.н., проф. (Москва, Россия)
Ш.Х. СУЛТОНОВ, д.м.н., проф. (Душанбе, Таджикистан)
А.А. ХАДАРЦЕВ, д.м.н., проф. (Тула, Россия)
М.А. ХАМИДОВ, д.м.н., проф. (Махачкала, Россия)
А.Э. ЭСЕДОВА, д.м.н., проф. (Махачкала, Россия)

РЕДАКЦИОННЫЙ СОВЕТ

С.И. АБАКАРОВ, д.м.н., проф. (Москва, Россия)
А.А. АБДУЛЛАЕВ, д.м.н., проф. (Махачкала, Россия)
З.А. АБУСУЕВА, д.м.н., проф. (Махачкала, Россия)
А.В. АВЕРЬЯНОВ, д.м.н, проф. (Москва, Россия)
Р.М. АГАЕВ, д.м.н., проф. (Баку, Азербайджан)
Б.Г. АЛЕКЯН, д.м.н., проф., акад. РАН (Москва, Россия)
П.М. АЛИЕВА, д.м.н., проф. (Махачкала, Россия)
Э.Ш. АЛЫМБАЕВ, д.м.н., проф. (Бишкек, Кыргызстан)
Ю.М. АМБАЛОВ, д.м.н., проф. (Ростов-на-Дону, Россия)
С.Д. АРУТЮНОВ, д.м.н., проф. (Москва, Россия)
Г.Д. АХМЕДОВ, д.м.н., проф. (Москва, Россия)
С.Ш. АХМЕДХАНОВ, д.м.н., проф. (Махачкала, Россия)
С.М. БЕЗРОДНОВА, д.м.н., проф. (Ставрополь, Россия)
С.А. ВАРЗИН, д.м.н., проф. (С.-Петербург, Россия)
Р.С. ГАДЖИЕВ, д.м.н., проф. (Махачкала, Россия)
Г.А. ГАДЖИМИРЗАЕВ, д.м.н., проф. (Махачкала, Россия)
Н.Ф. ГЕРАСИМЕНКО, д.м.н., проф., акад. РАН (Москва, Россия)
Г.К. ГУСЕЙНОВ, д.м.н., проф. (Махачкала, Россия)
С.И. ЕМЕЛЬЯНОВ, д.м.н., проф. (Москва, Россия)
Я.З.ЗАЙДИЕВА, д.м.н., проф. (Москва, Россия)
Д.Г. ИОСЕЛИАНИ, д.м.н., проф., чл.-корр. РАН (Москва, Россия)
М.Т. КУДАЕВ, д.м.н., проф. (Махачкала, Россия)
М.М. МАГОМЕДОВ, д.м.н., проф. (Москва, Россия)
А.Г. МАГОМЕДОВ, д.м.н., проф. (Махачкала, Россия)
М.Ю. МАРЖОХОВА, д.м.н., проф. (Нальчик, Россия)
О.А.-М. МАХАЧЕВ, д.м.н., проф. (Махачкала, Россия)
М.Н. МЕДЖИДОВ, д.м.н., доцент (Махачкала, Россия)
Р.Т. МЕДЖИДОВ, д.м.н., проф. (Махачкала, Россия)
С.-М.А. ОМАРОВ, д.м.н., проф., чл.-корр. РАН (Махачкала, Россия)
Д.Г. САИДБЕГОВ, д.м.н., проф. (Рим, Италия)
В.Н. ЦАРЕВ, д.м.н., проф. (Москва, Россия)
А.М. ХАДЖИБАЕВ, д.м.н., проф. (Ташкент, Узбекистан)
М.Ф. ЧЕРКАСОВ, д.м.н., проф. (Ростов-на-Дону, Россия)
М.Ш. ШАМХАЛОВА, д.м.н., проф. (Москва, Россия)
Э.М. ЭСЕДОВ, д.м.н., проф. (Махачкала, Россия)
А.А. ЭЮБОВА, д.м.н., проф. (Баку, Азербайджан)
Н.Д. ЮЩУК, д.м.н., проф., акад. РАН (Москва, Россия)

Издается с **2011** года ежеквартально
Территория распространения: Российская Федерация
Зарегистрирован в Федеральной службе по надзору в сфере связи, информтехнологий и массовых коммуникаций (РОСКОМНАДЗОР) ПИ № ФС 77-67724 от 10.11.2016 г., в НЭБ (Научной электронной библиотеке) на сайте www.elibrary.ru**, в базе данных РИНЦ (Российского индекса научного цитирования) на основании лицензионного договора № 50-02/2012 от 27.02.2012 г.**
ISSN 2226-4396

Ответственный секретарь: Д.А. Шихнебиев, д.м.н., проф.
Зав. редакцией: Н.Т.Рагимова
Научный редактор: И.Г. Ахмедов, д.м.н., доцент
Ответственный редактор: С.А. Магомедова, к.м.н., доцент
Ответственный за рекламу: С.З. Османов
Перевод: С.Ш. Заирбекова
Технические редакторы: З.И. Гусейнова, У.С. Алибекова, З.У. Мусаева

Цена свободная
Тираж: 2000 экз.
Дата выхода в свет: 23.03.2021 г.
Подписной индекс по каталогу российской прессы «Почта России»: 51399
Адрес редакции и издательства: 367000, Россия, г. Махачкала, пл. Ленина, 1, ДГМУ
Телефоны: 8(8722) 68-20-87; 8(8722) 67-49-03
Факс: 8(8722) 67-49-03
Отдел рекламы: 8(8722) 68-20-87
Редакция не несет ответственности за содержание рекламных материалов,правильность адресных данных.
Перепечатка текстов и фотографий запрещена без письменного разрешения редакции.

E-mail: vestnikdgma@yandex.ru
Web-page::vestnikdgma.ru

УЧРЕДИТЕЛЬ И ИЗДАТЕЛЬ
© Федеральное государственное бюджетное образовательное учреждение высшего образования «Дагестанский государственный медицинский университет» Министерства здравоохранения Российской Федерации

Содержание

ИНФЕКЦИОННЫЕ БОЛЕЗНИ

Фактор сезонности и диагностика регионально значимых инфекционных заболеваний
Х.М. Галимзянов, Н.Р. Бедлинская, Н.Н. Никешина…….. 5

АКУШЕРСТВО И ГИНЕКОЛОГИЯ

Эффективность таргетного лечения с применением препарата «Промисан» у женщин с цервикальной интраэпителиальной неоплазией I степени
Н.Д. Сулейманова, С.М. Хархачаева……. 12

Оценка состояния плода при неосложненной беременности более 40 недель путем измерения амниотического индекса и допплерометрии в средней мозговой артерии плода
Э. Р. Семенова, Н.Н. Рухляда, О.А. Клиценко……. 16

ТРАВМАТОЛОГИЯ И ОРТОПЕДИЯ

Лечение отслойки кожи у пострадавших с тяжелой сочетанной травмой (анализ серии наблюдений)
Я.В. Гаврищук, С.И. Микитюк, В.А. Мануковский, А.Н. Тулупов, И.М. Самохвалов, И.В. Кажанов…… 25

УРОЛОГИЯ

Эффективность применения транексамовой кислоты при выполнении радикальной простатэктомии
П.Н. Янчевский ……..... 33

СЛУЧАЙ ИЗ ПРАКТИКИ

Клинические проявления COVID-19 у ВИЧ-инфицированных пациентов
Е.А.Арбулиева, С.А.Магомедова, Ц.Ш.Омарова, З.Г. Тагирова, И.Т. Шахбанов, Х.Д. Перадзе…… 38

Фиксация перелома лонной кости имплантатом, изготовленным с помощью 3D-печати (клиническое наблюдение)
Э.И. Солод, А.Ф. Лазарев, М.А. Абдулхабиров, Р.А. Петровский, А.О. Момбеков, А.В. Овчаренко, Н.И. Карпович, Т.Р. Гусайниев……. 41

Мультисистемный воспалительный синдром у пациентки с COVID-19: случай из практики терапевта
Н.У.Чамсутдинов, Д.Н. Абдулманапова 47

В ПОМОЩЬ ПРАКТИЧЕСКОМУ ВРАЧУ

Особенности пароксизмальных нарушений ритма сердца при синдроме Вольфа-Паркинсона-Уайта (WPW)
С.С. Заглиева, С.Н. Маммаев, С.Г. Заглиев……. 55

ОБЗОР ЛИТЕРАТУРЫ

Вирусная пневмония при COVID-19 – острая проблема современной медицины
Д.А.Шихнебиев …… 63

Микробиота кишечника при неврологических заболеваниях
В.А. Куташов, О.В. Ульянова…… 69

Нейрогенная дисфункция мочевого пузыря у детей
А.В. Бурлуцкая, В.В. Мартыненко, Е.С. Гурина……... 75

ЮБИЛЕИ

К 75-летию профессора Абдурахманова Ахмеда Иманшапиевича…….. 82

К 60-летию доктора медицинских наук Рагимова Разина Мирзекеримовича…….. 83

ПРАВИЛА ДЛЯ АВТОРОВ……... 85

SCIENTIFIC AND PRACTICAL JOURNAL

The journal "Bulletin of the Dagestan State Medical Academy" included in the List of Russian peer-reviewed scientific journals recommended by Higher Attestation Commission (HAC) of the Ministry of Education and Science of the Russian Federation for publication of basic scientific results of dissertations on competition of scientific degrees of doctor and candidate of sciences (http:vak.ed.gov.ru/87)

BULLETIN OF DAGESTAN STATE MEDICAL ACADEMY, № 1 (38), 2021

EDITOR-IN-CHIEF – PROFESSOR D.R. Akhmedov

DEPUTY EDITOR – PROFESSOR N.U. Chamsutdinov

Published quarterly since **2011**

Territory distribution:
Russian Federation
Registered with the Federal Service for Supervision of Communications, Information Technology and Mass Communications
PI № FS 77-67724 from 10.11.2016,
in SEL (Scientific Electronic Library) on site: www.elibrary.ru in our database
RISC (Russian Index of Scientific Citation) № 50-02/2012, from 27.02.2012,
ISSN 2226-4396

Executive Secretary:
D. A. Chikhnebiew, MD, prof.
Head of Editorial: N.T. Ragimova
Scientific editor.: I.G. Akhmedov, assoc.
Executic editor: S.A. Magomedova, assoc.
Responsible for advertising:
S.Z. Osmanov
Translation: S.Sh. Zairbekova
Technical Editors:
Z.I. Guseinova, U.S.Alibekova, Z.U. Musaeva

Price: free
Circulation: 2,000 cop.
Date of publication: 23.03.2021

Index Catalog of Russian press
"Mail of Russia": 51399
"The Russian Press": 70144
«Rosprint»: 70825

Editorial office and publisher address:
Lenin sq., 1
367000, Russia, Makhachkala, DSMU
Phone: 8(8722) 68-20-87;
8(8722) 67-49-03
Fax: 8(8722) 67-49-03
Advertising department: 8(8722) 68-20-87

We take no responsibility for the content of advertising material, correct address data.
Reprints of texts and images prohibited without written permission edition.

E-mail:vestnikdgma@yandex.ru
Web-page:vestnikdgma.ru

EDITORIAL BOARD

A.-G. Aliyev, MD, Prof. (Makhachkala, Russia)
A.M. Aliskandiev, MD, Prof. (Makhachkala, Russia)
G.R. Askerkhanov, MD, Prof. (Makhachkala, Russia)
N.I. Brico, MD, Prof. (Moscow, Russia)
S.A. Bulgakov, MD, Prof. (Moscow, Russia)
M.D. Dibirov, MD, Prof. (Moscow, Russia)
O.M. Drapkina, MD, Prof (Moscow, Russia)
A.E. Esedova, MD, Prof. (Makhachkala, Russia)
Kh.M. Galimzyanov, MD, Prof. (Astrakhan, Russia)
R.M. Gaziyev, MD, Prof. (Makhachkala, Russia)
V.N. Gorodin, MD, ass. Prof. (Krasnodar, Russia)
K.G. Gurevich, MD, Prof. (Moscow, Russia)
A.M. Idarmachev, MD, Prof. (Makhachkala, Russia)
M.I. Ismailov, MD Prof. (Makhachkala, Russia)
M.R. Ivanova, MD, Prof. (Nalchik, Russia)
S.M. Karpov, MD, Prof. (Stavropol, Russia)
N. A.-O. Kasumov, MD, Prof. (Baku, Azerbaijan)
A.A. Khadartsev, MD, Prof. (Tula, Russia)
M.A. Khamidov, MD, Prof. (Makhachkala, Russia)
V.I. Kozlovsky, MD, Prof. (Vitebsk, Belarus)
S.M. Mamatov, MD, Prof. (Bishkek, Kyrgyzstan)
S.N. Mammaev, MD, Prof. (Makhachkala, Russia)
A.T. Mansharipova MD, Prof. (Almaty, Kazakhstan)
K.A. Masuev, MD, Prof. (Makhachkala, Russia)
I.V. Mayev, MD, Prof. (Moscow, Russia)
N.R. Mollayeva, MD, Prof. (Makhachkala, Russia)
M.S. Musuraliev, MD, Prof. (Kyrgyzstan, Bishkek)
N.S.-M. Omarov, MD, Prof. (Makhachkala, Russia)
T.O. Omurbekov, MD, Prof. (Bishkek, Kyrgyzstan)
A.O. Osmanov, MD, Prof. (Makhachkala, Russia)
L.Ya. Plahty, MD, Prof. (Vkadikavkaz, Russia)
I.M. Rasulov, MD, ass. Prof. (Makhachkala, Russia)
M.Z. Saidov, MD, Prof. (Makhachkala, Russia)
A.A. Spassky, MD, ass. Prof. (Moscow, Russia)
Sh.R. Sultonov, MD, Prof. (Tajikistan, Dushanbe)
Z.M. Zainudinov, MD, Prof. (Moscow, Russia)

EDITORIAL COUNCIL

S.I. Abakarov, MD, Prof. (Moscow, Russia)
A.A. Abdullayev, MD, Prof. (Makhachkala, Russia)
Z.A. Abusuyeva, MD, Prof. (Makhachkala, Russia)
R.M.-O. Agayev, MD, Prof. (Baku, Azerbaijan)
S.Sh. Akhmedkhanov, MD, Prof. (Makhachkala, Russia)
G.D. Akhmedov, MD, Prof. (Moscow, Russia)
B.G. Alekyan, MD, Prof. (Moscow, Russia)
P.M. Aliyeva, MD, Prof. (Makhachkala, Russia)
E.Sh. Alymbaev, MD, Prof. (Bishkek, Kyrgyzstan)
Yu.M. Ambalov, MD, Prof. (Rostov-on-Don, Russia)
S.D. Arutyunov, MD, Prof. (Moscow, Russia)
A.V. Averyanov, MD, Prof. (Moscow, Russia)
S.M. Bezrodnova, MD, Prof. (Stavropol, Russia)
M.F. Cherkasov, MD, Prof. (Rostov-on-Don, Russia)
S.I. Emelyanov, MD, Prof. (Moscow, Russia)
E.M. Esedov, MD, Prof. (Makhachkala, Russia)
A.A. Eyubova, MD, Prof. (Baku, Azerbaijan)
G.A. Gadzhimirzaev, MD, Prof. (Makhachkala, Russia)
R.S. Gadzhiyev, MD, Prof. (Makhachkala, Russia)
N.F. Gerasimenko, MD, Prof. (Moscow, Russia)
G.K. Guseynov, MD, Prof. (Makhachkala, Russia)
D.G. Ioseliani, MD, Prof. (Moscow, Russia)
A.M. Khadzibayev, MD, Prof. (Tashkent, Uzbekistan)
M.T. Kudaev, MD, Prof. (Makhachkala, Russia)
M.M. Magomedov, MD, Prof. (Moscow, Russia)
A.G. Magomedov, MD, Prof. (Makhachkala, Russia)
O.A. Makhachev, MD, Prof. (Makhachkala, Russia)
M.Yu. Marzhokhova, MD, Prof. (Nalchik, Russia)
M.N. Medzhidov, MD, Prof. (Makhachkala, Russia)
R.T. Medzhidov, MD, Prof. (Makhachkala, Russia)
S.-M.A. Omarov, MD, Prof. (Makhachkala, Russia)
D.G. Saidbegov, MD, Prof. (Rome, Italy)
M.Sh. Shamkhalova, MD, Prof. (Moscow, Russia)
V.N. Tsarev, MD, Prof. (Moscow, Russia)
S.A. Varzin, MD, Prof. (St. Petersburg, Russia)
N.D. Yushchuk, MD, Prof. (Moscow, Russia)
Ya.Z. Zaidieva, MD, Prof. (Moscow, Russia)

FOUNDER AND PUBLISHER
© Federal State Budgetary Educational Institution of Higher Education "Dagestan State Medical University"
Ministry of Health of the Russian Federation

Contents

INFECTIOUS DISEASES

Seasonality factor and diagnosis of regionally significant infectious diseases
Kh.M. Galimzyanov, N.R. Bedlinskaya, N.N. Nikeshina…….…….. 5

OBSTETRICS AND GYNECOLOGY

Efficiency of targeted treatment using the drug "Promisan" in women with cervical intraepithelial neoplasia of the 1st degree
N.D. Suleimanova, S.M. Kharkhachaeva……... 12

Evaluation of fetal condition in uncomplicated pregnancies at 40 weeks and beyond by calculation of amniotic fluid indexes and Doppler in the middle cerebral artery
E.R. Semenova, N.N. Ruhlyada, O.A. Klicenko……. 16

TRAUMA AND ORTHOPEDICS

Treatment of skin detachment in patients with severe concomitant injury (analysis of a series of observations)
Ya.V. Gavrishchyuk, S.I. Mikityuk, V.A. Manukovskiy, A.N. Tulupov, I.M. Samokhvalov, I.V. Kazhanov……. 25

UROLOGY

Efficacy of tranexamic acid in radical prostatectomy
P.N. Yanchevsky……..... 33

CASE STUDY

Clinical manifestations of COVID-19 in HIV-infected patients
E.A. Arbulieva, S.A. Magomedova, Ts.Sh. Omarova, Z.G. Tagirova, I.T. Shakhbanov, Kh.D. Peradze……..

Fixation of a pubic bone fracture with an implant made by 3D printing (clinical observation) 38
E.I. Solod, A.F. Lazarev, M.A. Abdulhabirov, R.A. Petrovsky, A.O. Mombekov, A.V. Ovcharenko, N.I. Karpovich, T.R. Gusainiev …… 41

Multisystem inflammatory syndrome in a patient with COVID-19: a case from the practice of a therapist
N.U. Chamsutdinov, D.N. Abdulmanapova……. 47

TO HELP A PRACTITIONER

Features of paroxysmal heart rhythm disorders the syndrome of Wolff-Parkinson-White (WPW)
S.S. Zaglieva, S.N. Mammaev, S.G. Zagliev…….. 55

LITERATURE REVIEW

Viral pneumonia in COVID-19 is an acute problem of modern medicine
D.A. Shikhnebiev ……..……..…… 63

Intestinal microbiota in neurological diseases
V.A. Kutashov, O.V. Ulyanova……...….. 69

Neurogenic bladder dysfunction in children
A.V. Burlutskaya, V.V. Martinenko, E.S. Gurina……. 75

JUBILEE

On the 75th anniversary of Professor Abdurakhmanov Akhmed Imanshapievich…… 82

To the 60th anniversary of Doctor of Medical Sciences Ragimov Razin Mirzekerimovich …… 83

INSTRUCTIONS FOR AUTHORS…… 85

УДК: 616.9-07:613.1(470.46)

Фактор сезонности и диагностика регионально значимых инфекционных заболеваний

Х.М. Галимзянов[1], Н.Р. Бедлинская[1], Н.Н. Никешина[2]

[1] ФГБОУ ВО «Астраханский государственный медицинский университет» МЗ РФ;
[2]Управление Федеральной службы по надзору в сфере защиты прав потребителей и благополучия человека, Астрахань

Резюме
В настоящее время эпидемиологическая обстановка на территории Астраханской области (АО) стала причиной проведения научных исследований по ряду инфекционных заболеваний, которые можно назвать регионально значимыми. Сравнительный анализ клинико-эпидемиологических особенностей регионально значимых инфекций и их распространения в АО выявил их определенную сезонность, с наибольшей регистрацией числа больных астраханской риккетсиозной лихорадкой и лихорадкой Западного Нила – в летне-осенний период (август - сентябрь), крымской геморрагической лихорадкой – в весенне-летний период (май - июнь), что совпадало с периодом активности кровососущих насекомых, тогда как регистрация коксиеллеза (лихорадка Ку) и кори была отмечена преимущественно в течение всего года.
Ключевые слова: регионально значимые инфекционные заболевания, астраханская риккетсиозная лихорадка, корь, коксиеллез, крымская геморрагическая лихорадка, симптомы, экзантема.

Seasonality factor and diagnosis of regionally significant infectious diseases

Kh.M. Galimzyanov[1], N.R. Bedlinskaya[1], N.N. Nikeshina[2]

[1]FSBEI HE "Astrakhan State Medical University" of MH RF;
[2]Office of The Federal Service for Supervision of Consumer Rights Protection and Human Welfare, Astrakhan

Summary
Currently, the epidemiological situation in the Astrakhan region (AR) has become the reason for conducting scientific research on a number of infectious diseases that can be called regionally significant. A comparative analysis of the clinical and epidemiological features of regionally significant infections and their distribution in the AR revealed a certain seasonality with the highest registration of the number of patients for Astrakhan rickettsial fever and West Nile fever - in the summer-autumn period (August - September), for the Crimean hemorrhagic fever in the spring-summer period (May-June), which coincided with the period of activity of blood-sucking insects, while the registration of coxiellosis (Q fever) and measles was noted mainly throughout the year.
Key words: regionally significant infectious diseases, Astrakhan rickettsial fever, measles, coxiellosis, Crimean hemorrhagic fever, symptoms, exanthema.

Введение

Астраханская область (АО) – это уникальный регион по своим географическим и климатическим данным. В области встречаются природные очаги эндемичных инфекций, с ежегодной их регистрацией и тенденцией к росту заболеваемости астраханской риккетсиозной лихорадкой (АРЛ), крымской геморрагической лихорадкой (КГЛ), коксиеллез и лихорадка Западного Нила (ЛЗН). Регионально значимой инфекцией в настоящее время можно назвать и корь, которая, несмотря на многолетнюю плановую иммунизацию, по-прежнему не теряет своей актуальности в АО.

Цель исследования: сравнительный анализ клинико-эпидемиологических особенностей регионально значимых инфекций для Астраханской области и их распространения в зависимости от сезонности для своевременной постановки диагноза и планирования предсезонных профилактических и противоэпидемических мероприятий.

Материал и методы

Обследование проводили на базе ФГБОУ ВО «Астраханский государственный медицинский университет» Минздрава России и Областной клинической инфекционной больницы им. А. М. Ничоги г. Астрахани. Нами был проведен ретроспективный анализ сезонности регионально значимых инфекционных заболеваний за период 2014-2019 гг. в АО на основании документов Управления Федеральной службы по надзору в

Для корреспонденции:
Галимзянов Халил Мингалиевич – доктор медицинских наук, профессор, заведующий кафедрой инфекционных болезней и эпидемиологии, президент ФГБОУ ВО «Астраханский государственный медицинский университет» МЗ РФ.
Адрес: 4140000, Астрахань, ул. Бакинская, д. 121.
Email: agma@ astranet.ru
Статья поступила 31.08.2020 г., принята к печати 9.02.2021 г.

сфере защиты прав потребителей и благополучия человека по АО, в результате чего были зарегистрированы: АРЛ – 1397, КГЛ – 24, коксиеллез – 305, ЛЗН – 135, корь – 566 случаев [6]. При эпидемиологическом анализе использованы статистические методы исследования, утвержденные Госкомстатом и Минздравом РФ.

Статистическая обработка материала проводилась с использованием пакетов программ: Microsoft Office Excel 2007 (Microsoft, США), STATISTICA 5.5 (StatSoft, Inc., США), BIOSTAT 2008 Professional 5.1.3.1.

Результаты исследования и их обсуждение

На территории АО сформировался природный очаг Астраханской риккетсиозной лихорадки с ежегодной заболеваемостью до 250 случаев. Первые сообщения об этом заболевании датированы 1972 г., когда были зафиксированы случаи высокой лихорадки с экзантемами среди сельского населения АО. В последние годы отмечался не только рост заболеваемости данной инфекции, но и учащение тяжелых случаев АРЛ, что составило 5,3 % от общей заболеваемости [3].

Как известно, АРЛ относится к группе клещевых пятнистых лихорадок, возбудитель которой с 2013 г. был зарегистрирован как подвид caspia R. Conorii. Резервуаром являются иксодовые клещи Rhipicephalus pumilio, которые сохраняют риккетсии пожизненно и передают их трансовариально. По данным наших исследований, заражение пациентов АРЛ в естественных условиях происходило в результате присасывания инфицированных клещей (трансмиссивный путь передачи) или контактным путем при втирании гемолимфы раздавленного клеща. Входными воротами в этих случаях являлась кожа в месте укуса клеща или поврежденный кожный покров при контакте с зараженной кровью. Источниками возбудителя являлись собаки, домашние и дикие животные, у которых инфекционный процесс протекал в бессимптомной форме [3].

Анализ эпидемиологического анамнеза позволил установить, что в большинстве случаев заболевание было связано с выездом на природу (38,1%), длительным контактом с животными (26%), а также с работой на садовых участках. Присасывание клеща отмечали 335 человек, что составило 23,9% от всего количества больных АРЛ. В некоторых случаях эпидемиологический анамнез не удалось выяснить, так как обследуемые (168 человек) не могли ответить на вопрос о причинах заболевания (12%) [3].

В 2014-2019 гг. на территории АО было зарегистрировано 1397 случаев АРЛ. Заболеваемость обсуждаемого риккетсиоза имела четко выраженную сезонность с апреля по октябрь, совпадающую с периодом активности иксодовых клещей, в основном ювенальных форм (нимфы, личинки), с регистрацией наибольшего числа больных преимущественно в летне-осенний период (августе-сентябре). Однако в декабре 2014 г. наблюдался единичный случай АРЛ и 8 случаев – в ноябре 2016 г. Наиболее высокие показатели заболеваемости были зарегистрированы в 2015 г. (310 случаев), а низкие показатели зафиксированы в 2017 г. (170 случаев) (рис. 1) [6].

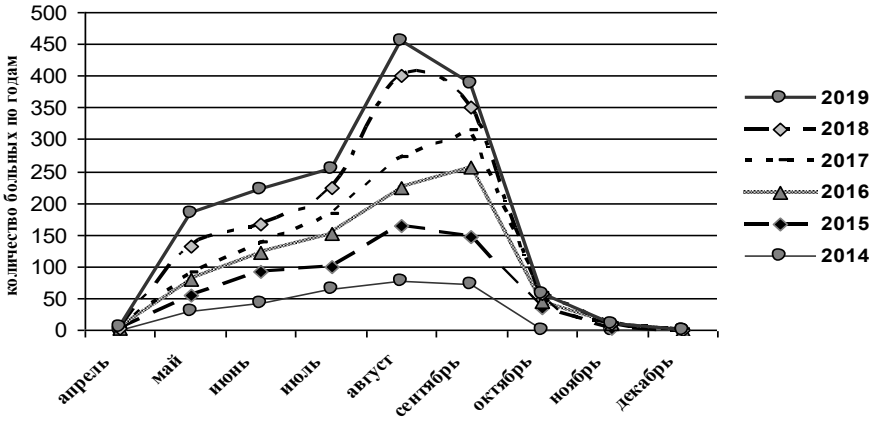

Рис. 1. Помесячная динамика заболеваемости Астраханской риккетсиозной лихорадкой на территории Астраханской области за период 2014-2019 гг.

Для типичной картины АРЛ была характерна триада симптомов: первичный аффект (25%), экзантема (100%) и регионарный лимфаденит, а также постоянные клинические проявления в виде лихорадки (100%), миалгии (76,9%), артралгии (81,7%), склероконъюнктивита (62,5%) и гепатомегалии (26,9%). В 25% случаях в месте укуса клеща у инфицированного формировался первичный аффект, который представлял собой папулу с гиперемированным ареолом и четкими контурами от 0,5 до 1,5 см в диаметре, в центре которого была сформирована зона некроза с геморрагической корочкой.

У 100% больных АРЛ регистрировали симметричную и распространенную розеолезно-папулезную экзантему по всем кожным покровам и

единичные геморрагические элементы с частой локализацией в нижних отделах туловища, на ягодицах и нижних конечностях с концентрацией в области икроножных мышц. Диагноз основывался на клинико-эпидемиологических данных и результатах лабораторных исследований крови с выделением генома *R. conorii caspia* в полимеразной цепной реакции (ПЦР) [2, 3].

КГЛ – трансмиссивное вирусное природно-очаговое заболевание с выраженным токсикозом и тяжелым течением. КГЛ на территории АО стала регистрироваться с 1953 г. Первые случаи КГЛ были описаны доцентом кафедры инфекционных болезней Возжаевой А.П. и врачом Жигульской И.Ф. в 1954 г. В 1967 г. из крови больного КГЛ в г. Астрахани был выделен штамм вируса КГЛ «Дроздов» по фамилии больного [10].

Возбудителем КГЛ является РНК-содержащий вирус КГЛ, принадлежащий к арбовирусам, входящий в состав семейства Bunyaviridae, рода Nairovirus. Согласно классификации патогенных для человека микроорганизмов, принятой в Российской Федерации, данный вирус относится ко II группе патогенности. Трансмиссивный механизм передачи вируса КГЛ реализуется через присасывание преимущественно взрослых клещей (имаго) – Hyalomma marginatum, возможен гемоконтактный механизм передачи вируса при контакте с зараженной кровью [4].

В 2014-2019 гг. на территории АО было зарегистрировано 24 случая КГЛ. Анализ эпидемиологического анамнеза позволил установить, что в большинстве случаев больные отмечали контакт с клещом (51%) и длительный контакт с животными (20,6%). При этом 20% больных от всего количества свое заболевание связывали с выездом на природу. В 8,4% случаев эпидемиологический анамнез не удалось выяснить, так как обследуемые не могли ответить на вопрос о причинах заболевания [4].

Для КГЛ была характерна выраженная сезонность, связанная с весенне-летним периодом, с регистрацией наибольшего числа больных КГЛ в мае-июне, что совпадает с периодом активности клещей. При этом низкий показатель заболеваемости был зарегистрирован в 2015 г. (1 случай), а высокий показатель заболеваемости – в 2019 г. (12 случаев) (рис.2) [6].

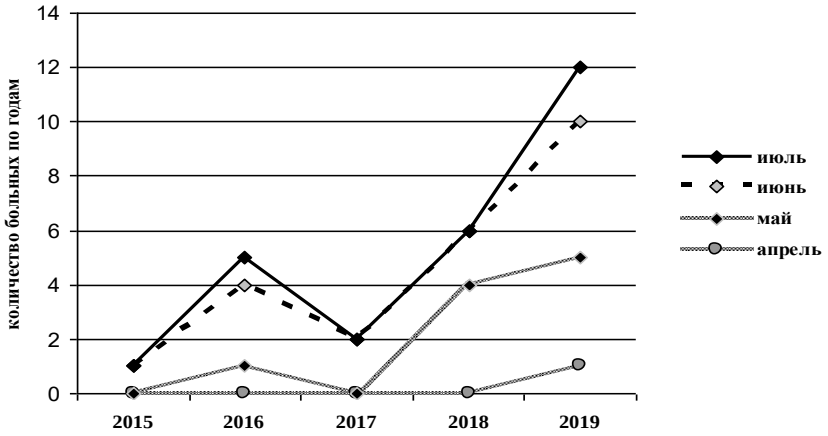

Рис. 2. Помесячная динамика заболеваемости крымской геморрагической лихорадкой на территории Астраханской области за период 2014-2019 гг.

Для КГЛ было типично острое начало с двумя волнами лихорадки (100%), головные (96,1%), мышечные (82,2%) и суставные (83,6%) боли, а также явления склероконъюнктивита (94,5%) и гепатомегалии (47,9%). Объективно у больных наблюдался первичный аффект в диаметре от 0,5 до 0,8 см ярко-красного или бордового цвета с геморрагической корочкой в центре. Сыпь при КГЛ представляла собой преимущественно петехиальные элементы с локализацией на симметричных зонах туловища и конечностей фиолетового или ярко-красного цвета. Реже наблюдалось слияние розеол с образованием на передних и боковых отделах туловища обширных эритематозных участков округлой или неправильной формы. Геморрагический синдром при КГЛ проявлялся не только геморрагическими элементами сыпи (61,6%) на поверхности кожи и слизистых, но возникновением у больных бесполостных (кровоточивость из десен – 43,8%, постинъекционные и посттравматические кровоподтеки – 30,2%), а при тяжелом течении – полостных кровотечений – 10,9% (носовые, желудочно-кишечные и маточные) [4, 5]. Диагноз подтверждался методом ПЦР с обратной транскрипцией – для выявления РНК вируса КГЛ и определением специфических противовирусных антител иммуноферментным анализом (ИФА).

Коксиеллез (лихорадка Ку) – природно-очаговый зооноз, относящийся к факультативно-трансмиссивным заболеваниям. Согласно современным источникам, коксиеллез является самым распространенным риккетсиозом в России, так за последние 60 лет было зафиксировано около 14 500 случаев лихорадки Ку, из которых более 90% встречались в АО. В эпидемиологическом отношении коксиеллез представляет собой инфекцию с наличием двух

типов очагов – первичных (природных) и вторичных – антропоургических (сельскохозяйственных). Возбудитель болезни – *Rickettsia burnetii.* Резервуарами возбудителя и источником инфекции в природе служат более 96 видов диких теплокровных животных, которые являются донорами возбудителя для клещей, выделяя его во внешнюю среду с мочой и фекалиями. Основным резервуаром и источником для человека являются домашние животные (крупный и мелкий рогатый скот, собаки, кошки) [9].

Лихорадка Ку регистрировалась в течение всего года с равномерным подъемом в весенне-летний период, во время массового отела и окота животных. При лихорадке Ку преобладали аэрогенный, алиментарный, трансмиссивный и контактный пути передачи инфекции. В 2014-2019 гг. на территории АО было зарегистрировано 305 случаев коксиеллеза. Пик заболеваемости приходился на апрель-июль (60,1%) [9]. При этом низкие показатели заболеваемости коксиеллеза были зарегистрированы в 2014 г. (26 случаев), а высокие показатели – в 2017 г. (95 случаев) и в 2019 г. (227 случаев) (рис. 3) [6].

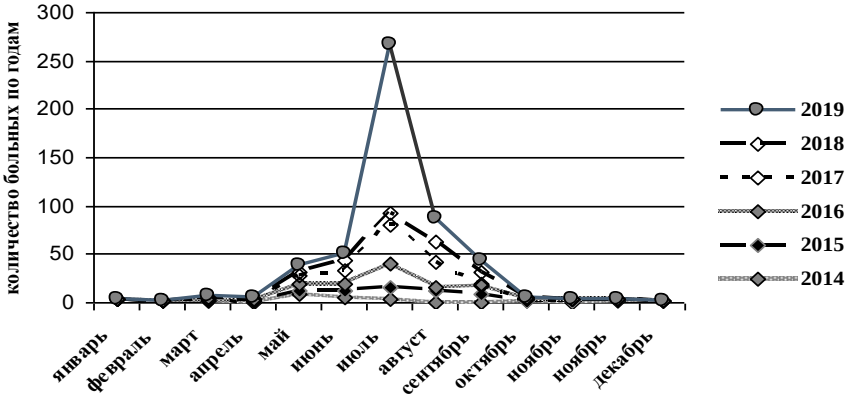

Рис. 3. Помесячная динамика заболеваемости коксиеллеза на территории АО за период 2014-2019 гг.

Ведущим симптомом коксиеллеза, регистрируемым у всех больных, являлась длительная ремиттирующая лихорадка, сопровождающаяся потливостью и бессонницей. Согласно клиническим исследованиям, наиболее постоянными клиническими симптомами были слабость (96,6%), головная боль (81,6%), миалгия (69%), гиперемия зева (62,6%), озноб (50,6%), гепатомегалия (50%), склероконъюнктивит (46,6%) и снижение аппетита (42,3%). Как правило, у каждого пятого больного наблюдались патологические изменения со стороны дыхательной системы. При лихорадке Ку в 10% случаев регистрировалась полиморфная экзантема: пятнисто-папулезная, розеолезно-папулезная, единичные элементы геморрагической сыпи с локализацией на туловище и конечностях. В большинстве случаев кожные высыпания обильные, ярко-красного цвета, сохранялись на теле в среднем около 8 дней. Диагноз подтверждался методом ИФА с применением тест-систем для выявления антител к антигенам коксиелл Бернета и молекулярно-генетическим методом исследования, который осуществлялся ПЦР [9].

ЛЗН – зоонозная природно-очаговая арбовирусная инфекция с трансмиссивным механизмом передачи возбудителя, характеризующаяся лихорадкой, острым интоксикационным синдромом с поражением центральной нервной системы. Вирус Западного Нила (ВЗН) относится к семейству Flaviviridae, роду Flavivirirus. В соответствии с классификацией патогенных для человека микроорганизмов ВЗН относится ко II группе патогенности. Вирус был обнаружен у 65 видов комаров, чаще встречается у комаров рода Culex, возбудитель сохраняется в их слюнных железах. Переносчиками ВЗН являются также иксодовые и аргасовые клещи, а основным источником и резервуаром инфекции являются птицы [7].

ЛЗН имеет отчетливую сезонность – летне-осенний период с июля по октябрь, когда условия для развития комаров наиболее благоприятны. Данная динамика заболеваемости, свойственная для сезонности ЛЗН, сохранялась в течение 2014-2019 гг. (рис. 4). Пик заболеваемости ежегодно приходился на вторую половину августа – начало сентября. На территории АО было зарегистрировано 135 случаев ЛЗН. При этом низкий показатель заболеваемости был зарегистрирован в 2017 г. (1 случай), а высокий показатель – в 2019 г. (81 случай) [6].

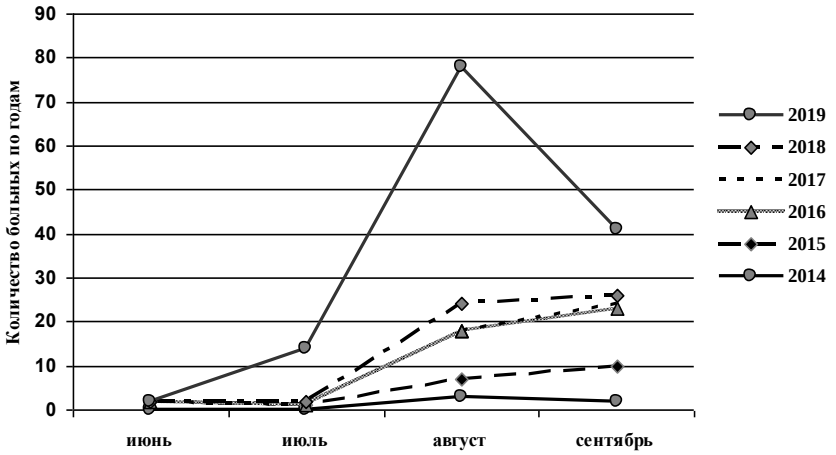

Рис. 4. Помесячная динамика заболеваемости лихорадкой Западного Нила на территории Астраханской области за период 2014-2019 гг.

Постоянными клиническими симптомами ЛЗН являлись лихорадка, которая сопровождалась выраженным интоксикационным синдромом в виде мучительной головной боли с преимущественной локализацией в области лба, а также тошнота, одно- и двукратная рвота, отсутствие аппетита, гиперестезия кожи, сомнительные менингеальные симптомы. При осмотре больных ЛЗН кожа была гиперемирована в 100% случаев, выражена гиперемия конъюнктив век и равномерная инъекция сосудов конъюнктив глазных яблок (90%), тогда как катаральный симптом проявлялся в виде заложенности и сухого кашля (20%) [5]. При этом у пациентов (21,4%) наблюдалась экзантема, которую регистрировали чаще на 4-5 сутки от начала заболевания и которая имела розеолезный, пятнисто-папулезный, реже – розеолезно-папулезный характер. Высыпания характеризовались необильностью, с преимущественной локализацией на верхних и нижних конечностях. Как правило, сыпь сохранялась в течение 5-6 дней и в последующем бесследно угасала. У всех заболевших после исчезновения лихорадочно-интоксикационного синдрома длительное время сохранялась астенизация. Ретроспективно диагноз подтверждался титрами специфических IgM- и IgG-антител при тестировании парных сывороток крови.

Корь – контагиозная острая вирусная инфекция, проявляющаяся высокой (фебрильной) температурой, специфической экзантемой, симптомами общей интоксикации, генерализованным воспалительным поражением слизистой глотки, конъюнктив и органов дыхания. Как известно, возбудитель кори – вирус, который относится к роду Morbillivirus семейства парамиксовирусов. Источник инфекции – больной типичной или атипичной формой кори. При этом механизм передачи – аспирационный. Путь передачи кори – воздушно-капельный, особенно опасны больные в катаральном периоде болезни, которые могут регистрироваться в течение всего года [1].

В 2014-2019 гг. на территории АО было зарегистрировано 566 случаев кори. Заболеваемость встречалась в виде спорадических случаев, локальных вспышек (чаще в организованных коллективах). В 2019 г. были зафиксированы привозные случаи (из Республики Дагестан и Республики Казахстан), остальные заболевшие – местные. Основной причиной распространения стало отсутствие прививок от кори. Среди заболевших детей не привиты около 85%.

Как показано на рисунке 5, регистрация самого высокого показателя заболеваемости кори была в 2014 г. – 364 случая, а низкого – в 2017 г. (6 случаев), тогда как в 2016 г. – ни одного случая, а в 2019 г. – снова высокий показатель – 196 случаев. Характерная сезонность отмечалась подъёмом заболеваемости с ноября по март (холодное время года). При этом, по данным динамики заболеваемости в АО, отмечался не только зимне-весенний подъем заболеваемости, но и весенне-летний, как это было в 2014. и 2019 гг. [6]. Данное перемещение сезонности кори могло возникнуть в условиях высокой иммунизации против кори и более медленного развития эпидемиологического процесса, на что повлиял тот факт, что до 2002 г. вакцинация против кори проводилась живой коревой моновакциной, а начиная со второй половины 2002 года, была внедрена тривакцина (ККП) против кори, краснухи и эпидемического паротита с целью вакцинации детей против указанных инфекций в 12 месяцев и 6 лет [11].

По данным клиницистов, для кори характерно острое начало болезни с повышения температуры тела, общей слабости, головной боли, озноба и катаральных явлений (кашель, насморк, боли в горле, осиплый голос, гиперемия зева). На 4-5 день болезни наблюдался конъюнктивит, светобоязнь, реже — блефароспазм. В 75% случаев кожные высыпания начинались на 3-5 день болезни на фоне увеличения преимущественно шейных лимфоузлов. Для кори была свойственна классическая этапность появления экзантемы: в

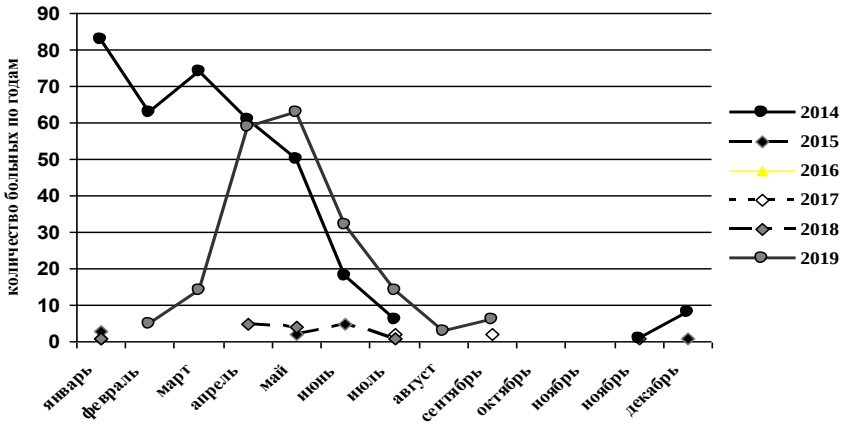

Рис. 5. Помесячная динамика заболеваемости кори на территории АО за период 2014-2019 гг.

первые сутки высыпания обнаруживались на лице, шее, верхней части туловища, на вторые сутки – распространялись на плечи и туловище, а на 3-4 сутки – становились обильными, покрывая туловище, верхние и нижние конечности. У 70,3% пациентов коревая энантема выявлялась на гиперемированной слизистой оболочке мягкого и твердого неба, а у 14,4% – энантема на конъюнктиве, одновременно с ней обнаруживались пятна Бельского-Филатова-Коплика. Экзантема при кори имела пятнисто-папулезный характер с тенденцией к слиянию и образованию сплошных эритематозных полей, а элементы сыпи выявлялись у больных часто насыщенно красного цвета. Пигментация соответствовала этапности высыпания: вначале элементы сыпи пигментировались на лице, затем на туловище и конечностях [8]. Диагноз подтверждался обнаружением в сыворотке крови IgM-антител методом ИФА к возбудителю кори.

Выводы

1. Регионально значимые заболевания для Астраханской области имеют определенную сезонность с наибольшей регистрацией числа больных для астраханской риккетсиозной лихорадки и лихорадки Западного Нила – в летне-осенний период (август-сентябрь), для крымской геморрагической лихорадки – в весенне-летний период (май-июнь), тогда как регистрация коксиеллеза и кори – преимущественно в течение всего года.
2. Трансмиссивный механизм передачи инфекции является основным при астраханской рикккетсиозной лихорадке, крымской геморрагической лихорадке и лихорадке западного Нила, реже при коксиеллезе.
3. Факторами риска в развитии для астраханской риккетсиозной лихорадки, крымской геморрагической лихорадки, коксиеллеза и лихорадки Западного Нила считаются длительный контакт с зараженными животными, а также принадлежность к таким профессиям, как рыбак, ветеринар, охотник, животновод и другим, имеющим отношение к сельскохозяйственной деятельности. К группам повышенного риска заражения корью относятся дети, не достигшие возраста для вакцинации, и взрослые, не прошедшие вакцинацию.
4. Сравнительный анализ клинико-эпидемиологических особенностей регионально значимых инфекций для Астраханской области и их распространения в зависимости от сезонности необходим для своевременной постановки диагноза с целью планирования предсезонных профилактических и противоэпидемических мероприятий.

Литература

1. Аликеева Г.К., Ющук Н.Д., Сундуков А.В., Кожевникова Г.М., Сафиуллина Н.Х., Кухтевич Е.В. Корь // Лечащий врач. 2011. № 6. С. 82-85.
2. Бедлинская Н.Р., Галимзянов Х.М., Лазарева Е.Н., Горева О.Н., Бабаева М.А. Роль антигипоксантной терапии в коррекции гемокоагуляционных нарушений у больных Астраханской риккетсиозной лихорадкой // Астраханский медицинский журнал. 2016. № 11(1). С. 72–80.
3. Бедлинская Н. Р. Роль функциональной активности тромбоцитов и фагоцитов крови в патогенезе Астраханской риккетсиозной лихорадки: автореф. дис. ... канд. мед. наук. М., 2017. 23 с.
4. Галимзянов Х.М., Бедлинская Н.Р., Черенова Л.П., Мирекина Е.В. Сравнительная характеристика клинико-эпидемиологических особенностей Астраханской риккетсиозной и крымской геморрагических лихорадок **//** Эпидемиология и инфекционные болезни. Актуальные вопросы. 2020. Т. 10, № 2. С. 32-36.
5. Галимзянов Х.М., Углева С.В., Василькова В.В., Лунина И.О. Атлас переносчиков природно-очаговых трансмиссивных инфекций. Астрахань, 2015. 101 с.
6. Государственный доклад «О состоянии санитарно-эпидемиологического благополучия населения в Астраханской области в 2019 году» // Управление Федеральной службы по надзору в сфере защиты прав потребителей и благополучия человека по Астраханской области. Астрахань, 2020. 217 с.
7. Ирдеева В.А., Никешина Н.Н., Болдырева А.И., Шендо Г.Л., Азарян А.Р., Бедлинская Н.Р., Кузнецова Л.Э., Гладкий И.Д. Эпидемиологическая характеристика лихорадки Западного Нила в Астраханской области в 2005-2018 гг. // Пест-Менеджмент. 2019. № 4 (112). С. 26-31.
8. Кабачек Н.И., Галимзянов Х.М., Василькова В.В. Дифференциальная диагностика Астраханской риккетсиозной лихорадки и кори // Астраханский медицинский журнал. 2009. Т. 4, № 1. С. 39-43.

9. Карпенко С.Ф., Галимзянов Х.М., Аракельян Р.С. Лихорадка Ку в Астраханской области: современные реалии эпидемиологии и клиники // Пест-Менеджмент. 2017. № 3 (103). С. 5-10.
10. Малеев В.В., Галимзянов Х.М., Бутенко А.М., Черенов И.В. Крымская геморрагическая лихорадка. М.; Астрахань: Изд-во АГМА, 2003. 120 с.
11. Мирзоян А.И. Влияние вакцинопрофилактики на сезонность заболеваемости корью в Армении // Научно-практический медицинский журнал “Медицинский вестник Эребуни”. 2009. № 1(37). С. 92-95.

References

1. Alikeeva G.K., Yushhuk N.D., Sundukov A.V., Kozhevnikova G.M., Safiullina N.X., Kuxtevich E.V. Kor` [Measles] // Lechashhij vrach. 2011. № 6. S. 82-85.
2. Bedlinskaya N.R., Galimzyanov Kh.M., Lazareva E.N., Goreva O.N., Babaeva M.A. [The role of antihypoxant therapy in the correction of hemocoagulation disorders in patients with Astrakhan rickettsial fever] // Astrakhanskiy meditsinskiy zhurnal. 2016. № 1(11). S. 72–80.
3. Bedlinskaya N. R. Rol` funkcional`noj aktivnosti trombocitov i fagocitov krovi v patogeneze Astraxanskoj rikketsioznoj lixoradki [Role of functional activity of platelets and phagocytes of blood in pathogenesis of the Astrakhan rickettsial fever]: avtoref. dis. ... kand. med. nauk. M. 2017. 23 s.
4. Galimzyanov Kh.M., Bedlinskaya N.R., Cherenova L.P., Mirekina E.V. Sravnitel`naya xarakteristika kliniko-e`pidemiologicheskix osobennostej Astraxanskoj rikketsioznoj i kry`mskoj gemorragicheskix lixoradok [Comparative characteristics of the clinical and epidemiological features of the Astrakhan rickettsial and Crimean hemorrhagic fevers] // E`pidemiologiya i infekcionny`e bolezni. Aktual`ny`e voprosy`. 2020. T. 10, № 2. S. 32-36.
5. Galimzyanov Kh.M., Ugleva S.V., Vasil'kova V.V., Lunina I.O. Atlas perenoschikov prirodno-ochagovy`x transmissivny`x infekcij [Atlas of carriers of natural focal vector-borne infections]. Astrahan, 2015. 101 s.
6. Gosudarstvenny`j doklad [On the state of sanitary and epidemiological well-being of the population in the Astrakhan region in 2019] // Upravlenie Federal`noj sluzhby` po nadzoru v sfere zashhity` prav potrebitelej i blagopoluchiya cheloveka po Astraxanskoj oblasti. Astraxan`; 2020. 217 s.
7. Irdeeva V.A., Nikeshina N.N., Boldy`reva A.I., Shendo G.L., Azaryan A.R., Bedlinskaya N.R., Kuzneczova L.E`., Gladkij I.D. E`pidemiologicheskaya xarakteristika lixoradki Zapadnogo Nila v Astraxanskoj oblasti v 2005-2018 gg. [Epidemiological characteristics of West Nile fever in the Astrakhan region in 2005-2018] // Pest-Menedzhment. 2019. № 4 (112). S. 26-31.
8. Kabachek N.I., Galimzyanov Kh.M., Vasil`kova V.V. Differencial`naya diagnostika Astraxanskoj rikketsioznoj lixoradki i kori [Differential diagnosis of Astrakhan rickettsial fever and measles] // Astraxanskij medicinskij zhurnal. 2009. T. 4, № 1. S. 39-43.
9. Karpenko S.F., Galimzyanov Kh.M., Arakel`yan R.S. Lixoradka Ku v Astraxanskoj oblasti: sovremenny`e realii e`pidemiologii i kliniki [Q fever in the Astrakhan region: modern realities of epidemiology and clinic] // Pest-Menedzhment. 2017. № 3 (103). S. 5-10.
10. Maleev V.V., Galimzyanov Kh.M., Butenko A.M., Cherenov I.V. Kry`mskaya gemorragicheskaya lixoradka [Crimean hemorrhagic fever] M.; Astraxan`: Izd-vo AGMA; 2003. 120 s.
11. Mirzoyan A.I. Vliyanie vakcinoprofilaktiki na sezonnost` zabolevaemosti kor`yu v Armenii [Impact of vaccine prevention on the seasonality of measles incidence in Armenia] // Nauchno-prakticheskij medicinskij zhurnal “Medicinskij vestnik E`rebuni”. 2009. № 1(37). S. 92-95.

Сведения о соавторах:
Бедлинская Надия Руслановна – кандидат медицинских наук, ассистент кафедры инфекционных болезней и эпидемиологии ФГБОУ ВО «Астраханский государственный медицинский университет» МЗ РФ.
Адрес: Астрахань, 4140000, ул. Бакинская, д. 121.
Email: nadiyabedlinskaya@mail.ru
Тел.: 89275654275

Никешина Наталия Николаевна – начальник отдела эпидемиологического надзора Управления Роспотребнадзора по Астраханской области.
Адрес: Астрахань, 414057, ул. Н. Островского, д. 138.
Тел.: 8(512) 331818

УДК 618.146-006.6-085:615.277

Эффективность таргетного лечения с применением препарата «Промисан» у женщин с цервикальной интраэпителиальной неоплазией I степени

Н.Д. Сулейманова[1], С.М. Хархачаева[2]

[1] ФГБОУ ВО «Дагестанский государственный медицинский университет» МЗ РФ, Махачкала;
[2] ГБУ «Республиканский центр охраны здоровья семьи и репродукции» МЗ РД, Махачкала

Резюме
Проведена оценка клинической эффективности лечения двух групп женщин с цервикальной интраэпителиальной неоплазией I степени с включением в схему лечения препарата «Промисан» и без него. Лучшие показатели регрессии цервикальной интраэпителиальной неоплазии I степени, нормализации кольпоскопической картины и регрессии/элиминации вируса папилломы человека отмечены у женщин, получавших «Промисан» в качестве монотерапии и в составе комплексной терапии, по сравнению с контрольной группой, что позволяет считать его одним из приоритетных средств, используемых в лечении женщин с диспластическими процессами шейки матки.
Ключевые слова: цервикальная интраэпителиальная неоплазия, таргетная терапия, радиоволновая хирургия, промисан.

Efficiency of targeted treatment using the drug "Promisan" in women with cervical intraepithelial neoplasia of the 1st degree

N.D. Suleimanova[1], S.M. Kharkhachaeva[2]

[1]FSBEI HE "Dagestan State Medical University" of MH RF;
[2]SBI "Republican Center for Protection of Family Health and Reproduction" of MH RD, Makhachkala

Summary
Assessed is the clinical efficiency of management of the 1-st degree cervical intraepithelial neoplasia in two groups of patients: with the «Promysan» preparation in the treatment regimen and without it. The best indicators of regression of cervical intraepithelial neoplasia of the 1st degree, normalization of the colposcopic picture and regression / elimination of the human papillomavirus were noted in women who received Promisan as monotherapy and as part of complex therapy, compared with the control group, which makes it one of the priority agents used in the treatment of women with dysplastic processes of the cervix.
Key words: cervical intraepithelial neoplasia, targeted therapy, radio wave surgery, p6romysan.

Введение

Рак шейки матки (РШМ) в настоящее время является одним из самых распространенных злокачественных новообразований у женщин. В структуре общей онкологической заболеваемости женского населения России заболевание занимает пятое место (5,2%), а у женщин в возрасте 30-59 лет – третье место (10,2%) [2, 3]. В возрастной группе 30-39 лет РШМ является основной причиной смерти женщин (24,3%) [4].

Реальной профилактикой РШМ является ранняя диагностика и своевременное лечение предраковых процессов, к которым относится цервикальная интраэпителиальная неоплазия (Cervical intraepithelial neoplasia, CIN). В зависимости от спектра патологических изменений шейки матки выделяют три степени дисплазии: CIN I – слабая дисплазия; CIN II – умеренная дисплазия; CIN III – тяжелая дисплазия и преинвазивный рак – Ca in situ (CIS).

К настоящему времени разработаны препараты, блокирующие развитие гипер- и неопластических процессов в эпителиальных тканях, высокая эффективность которых доказана в экспериментальных и клинических исследованиях. Одним из таких препаратов является «Промисан», созданный учеными НИИ молекулярной медицины Московской медицинской академии им. И.М. Сеченова [1]. Промисан представляет собой негормональное средство природного происхождения, в состав которого входят два активных соединения – пищевой индол-3-карбинол (I3C) и флавоноид эпигаллокатехин-3-галлат (EGCG), обладающие мультитаргетным действием. Уникальность препарата обусловлена его способностью оказывать влияние на несколько молекулярных механизмов образования раковых опухолей и блокировать их развитие. Препарат запускает процесс естественной гибели вируса папилломы человека (ВПЧ) инфицированных клеток, играющего ключевую роль в развитии канцерогенеза, восстанавливает противоопухолевую защиту клеток, снижая вероятность прогрессии дисплазии шейки матки.

Для корреспонденции:
Сулейманова Наида Даировна – доктор медицинских наук, доцент кафедры акушерства и гинекологии педиатрического, стоматологического и медико-профилактического факультетов ФГБОУ ВО «Дагестанский государственный медицинский университет» МЗ РФ.
E-mail: suleymanova.d@mail.ru
Тел.: 8(903)4993334
Статья поступила 29.06.2020 г., принята к печати 26.01.2021 г.

Цель исследования: оценка клинической эффективности использования отечественного препарата «Промисан» в терапии у женщин с цитологически верифицированным диагнозом CIN I степени.

Материал и методы

На первом этапе исследования забор биоматериала производился у 527 небеременных женщин, обратившихся в ООО «Медицинский центр «Фэмили» г. Махачкала» для скрининга на рак шейки матки. При обращении осуществлялся забор клеток методом жидкостной цитологии для выявления CIN I степени. В ходе исследования выявлены 58 пациенток с CIN I степени в возрасте от 25 до 45 лет. Методом случайной выборки пациентки были разделены на группы. В первую (основную) группу вошли 34 женщины, которые получали препарат «Промисан» (по 2 капсулы 2 раза в день 6 месяцев), из них 16 – в рамках консервативного лечения, а 18 – в рамках комплексного лечения (радиоволновая эксцизия шейки матки с последующим назначением промисана (по 2 капсулы 2 раза в день 6 месяцев)). Во второй группе (группа сравнения) – 24 пациентки, из них 14 – с выжидательной тактикой динамического наблюдения и 10 – с радиоволновой эксцизией шейки матки с последующим динамическим наблюдением (табл. 1). Показанием для распределения в подгруппу радиоволновой эксцизии в обеих группах явилась аномальная кольпоскопическая картина у пациенток старше 35 лет в сочетании с CIN I степени.

Критерии включения в исследование: возраст от 25 до 45 лет, отсутствие в анамнезе лечения дисплазии шейки матки, подписанное информированное согласие на участие в исследовании.

Критерии исключения из исследования: тяжелые соматические заболевания в стадии декомпенсации, злокачественные опухоли, инфекции, передающиеся половым путем (ИППП), беременность, кормление грудью.

Всем пациенткам проводилось: общее клиническое исследование, бактериоскопическое исследование мазков, обследование на ИППП методом полимеразной цепной реакции (ПЦР), исследование на ВПЧ, цитологический анализ соскоба с шейки матки методом жидкостной цитологии BD TriPath (SurePath), расширенная кольпоскопия, УЗИ гениталий.

Определение ДНК ВПЧ осуществляли путем исследования цервикальных соскобов. Генотипирование проводилось на 14 высококанцерогенных типах (16, 18, 31, 33, 35, 39, 45, 51, 52, 56, 58, 59, 66, 68) с определением вирусной нагрузки в режиме «реального времени» методом ПЦР с применением диагностических наборов «АмплиСенс ВПЧ ВКР скрин-титр-14-FL».

Результаты цитологического исследования соскоба с шейки матки интерпретировались согласно классификации по системе Бетесда (2001 г.).

Расширенная кольпоскопия выполнялась одним и тем же врачом, что позволило снизить зависимость полученных результатов от техники и специфики работы врача. Для оценки результатов кольпоскопического исследования была использована международная классификация кольпоскопических терминов, принятая в 2011 году в Рио-де-Жанейро.

Таблица 1

Распределение исследованных больных по группам

Группы	Метод лечения	Количество пациентов
I группа (с применением препарата «Промисан») (n=34)	Консервативное лечение с назначением препарата «Промисан»	16
	Радиоволновая хирургия с последующим назначением препарата «Промисан»	18
II группа (без применения препарата «Промисан») (n=24)	Динамическое наблюдение	14
	Радиоволновая хирургия с последующим динамическим наблюдением	10

Контроль излеченности пациенток во всех случаях проводили через 6 месяцев после взятия в исследование. Клиническую эффективность терапии оценивали на основании результатов цитологического исследования методом жидкостной цитологии (оценивали степень регрессии CIN), кольпоскопической картины, определения вирусной нагрузки ВПЧ в режиме «реал-тайм» (оценивали степень регрессии или полной элиминации вируса папилломы человека).

Статистическую обработку результатов исследования проводили с помощью программы «Statistica 6.0» с определением средней арифметической величины, средней ошибки и долевых значений.

Результаты исследования и их обсуждение

Возраст исследуемых пациенток варьировал от 25 до 45 лет. Средний возраст женщин (I группа) составил 26,2±2,3 лет и не имел достоверных различий со второй группой – 28,3±1,4 (p>0,05).

Средний возраст начала половой жизни у пациенток первой группы составил 21,3±3,5 лет, второй группы – 24,4±2,2 года (p>0,05). Из данных таблицы 2 видно, что 88,2% женщин первой группы имели в анамнезе роды, из них многорожавшие (3 и более родов в анамнезе) составили 65,5%, в группе сравнения – соответственно 75% и 58% (p>0,05) (табл. 2).

Таблица 2

Анализ акушерского анамнеза у женщин сравниваемых групп

Акушерский анамнез	I группа (n=34)		II группа (n=24)	
	абс.ч.	%	абс.ч.	%
Рожавшие, из них - многорожавшие	30 24	88,2% 70,5%	18 14	75% 58%
Невынашивание беременности	6	17,6%	8	33%
Искусственные аборты	15	44%	4	17%
Внематочная беременность	1	2%	-	-
Отсутствие беременностей в анамнезе (в т.ч. бесплодие)	1	2%	-	-

Частота использования оральной контрацепции (КОК) в основной группе составила 27,4%, барьерной – 45%, во второй группе КОК – 25,4%, а барьерной – 39 (p>0,05). Ни одна из женщин исследованных групп не была ранее ВПЧ-вакцинирована. Подавляющую часть исследованных пациенток составляли жительницы сельской местности (85,7% – в первой группе, 78,5% – во второй группе; p>0,05). Количество безработных женщин в первой группе составляло 67,1%, во второй группе – 61% (p>0,05).

Аномальная кольпоскопическая картина отмечена у 25 (73,5%) женщин первой группы и у 17 (70,8%) женщин второй группы (p>0,05) (табл. 3).

Таблица 3

Результаты кольпоскопического исследования у женщин обеих групп

Кольпоскопическая картина	I группа		II группа	
	Количество женщин	%	Количество женщин	%
Нормальная кольпоскопическая картина	9	26,5%	7	29,2%
Аномальная кольпоскопическая картина	25	73,5%	17	70,8%

Положительный результат на наличие ВПЧ высокого канцерогенного риска имели 16 (47%) женщин первой группы, из них филогенетическая группа А7 (18, 39, 45, 59 типы) – у 7, филогенетическая группа А9 (16, 31. 33, 35, 52, 58 типы) – у 8, филогенетическая группа А5/А6 (51, 56 типы) – у 1. Во второй группе ВПЧ высокого онкогенного риска были выявлены у 8 женщин (33%), из них у 3 – филогенетическая группа А7, филогенетическая группа А9 – у 5.

У 14 женщин первой группы и у 6 женщин второй группы выявлена ВПЧ-инфекция в концентрации 3 на 10^5 и более (табл. 4) (p<0,05).

Результаты оценки клинической эффективности проведенных курсов терапии в сравниваемых группах пациентов представлены в таблице 5.

Таблица 4

Нагрузка ВПЧ у женщин с CIN I степени в группах исследования

Концентрация ВПЧ высокого онкогенного риска (число копий ДНК ВПЧ на 10^5 клеток человека)	I группа	II группа
Менее 3 (малозначимая)	2	2
3-5 (значимая)	10	4
Более 5 (повышенная)	4	2

Таблица 5

Клиническая эффективность схем лечения CIN I степени в исследованных группах

Группы	Метод лечения	Всего	Нормализация цитограммы		Нормализация кольпоскопической картины		Регресс /элиминация ВПЧ	
			абс.ч.	%	абс.ч.	%	абс.ч.	%
I группа (с применением препарата «Промисан») (n=34)	Консервативное лечение с назначением препарата «Промисан»	16	15	93,7	4	25,0	4	25,0
	Радиоволновая хирургия с последующим назначением препарата «Промисан»	18	18	100,0	18	100,0	14	77,8
II группа (без применения препарата «Промисан») (n=24)	Динамическое наблюдение	14	8	57,1	3	21,4	2	14,2
	Радиоволновая хирургия с последующим динамическим наблюдением	10	8	80,0	10	100,0	4	40,0

Через 6 месяцев применения препарата «Промисан» в подгруппе консервативного ведения нормализация цитограммы произошла у 15 (93,7%) из 16 пациенток, в подгруппе комплексного лечения – у всех 18 женщин (100%), что значительно превысило аналогичный показатель 2 группы: из 14 женщин без лечения результат цитологии нормализовался только у 8 (57,1%), из группы хирургического лечения – у 8 (80,0%) из 10. Во 2 группе в 2 случаях результат жидкостной цитологии показал «ASCUS» (не расценено как нормализация) ($p<0,05$).

Нормализация кольпоскопической картины была отмечена у 25% женщин с консервативным лечением промисаном и у 21,4% женщин с динамическим наблюдением. У всех женщин с радиоволновой эксцизией (как с последующим назначением промисана, так и с динамическим наблюдением без него) в 100% случаев была определена нормальная кольпоскопическая картина ($p<0,05$).

Элиминация ВПЧ произошла у 14 (77,8%) из 18 женщин, кому была проведена радиоволновая хирургия шейки матки с последующим применением промисана, и у 4 (40,0%) из 10 – во второй группе ($p<0,05$). У 1 женщины, получавшей промисан в качестве монотерапии в течение 6 месяцев, произошла элиминация, у 3 – регрессия ВПЧ (в контрольном анализе выявлялась малозначимая концентрация по сравнению с повышенной до лечения), во второй группе – у 2 (14,2%) женщин с выжидательной тактикой без хирургического лечения отмечено снижение концентрации, однако у 3 женщин отмечено повышение концентрации ВПЧ в динамике.

У всех прослеженных до конца исследования пациенток первой группы применение препарата «Промисан» не вызывало каких-либо побочных эффектов. Следует отметить, что после окончания исследования 5 женщин пожелали продолжить прием препарата не только в связи с положительными клиническими проявлениями, но и в связи со значительным улучшением общего состояния (со слов этих пациенток, они отмечали улучшение жизненного тонуса и настроения).

Заключение

Результаты проведенного исследования выявили лучшие показатели регрессии цервикальной интраэпителиальной неоплазии I степени, нормализации кольпоскопической картины и регрессии/элиминации вируса папилломы человека у женщин, получавших промисан в качестве монотерапии и в составе комплексной терапии по сравнению с контрольной группой, что позволяет считать его одним из приоритетных средств, используемых в лечении женщин с диспластическими процессами шейки матки.

Литература

1. Бебнева Т. Н., Муйжнек Е. Л., Роговская С. И., Киселёв В. И. и др. Патогенетическое лечение неопластических процессов шейки матки: новые подходы // Доктор.Ру. 2016. № 3 (120). С. 9–14.
2. Казаишвили Т.Н. Ранняя диагностика рака шейки матки методом жидкостной цитологии // Национальный конгресс «Онкология репродуктивных органов: от профилактики и раннего выявления к эффективному лечению». М., 2016. С. 80-81.
3. Ли Ц. Репаративные и предраковые процессы при ВПЧ-ассоциированной патологии шейки матки: автореф. дис. … канд. мед. наук. М., 2016. 26 с.
4. Злокачественные новообразования в России в 2015 году (заболеваемость и смертность) / под ред. А.Д. Каприна, В.В. Старинского, Г.В. Петровой. М.: МНИОИ им. П.А. Герцена, 2017. 250 с.

References

1. Bebneva T.N., Muizhnek E.L., Rogovskaya S.I., Kiselev V.I. i dr. Pathogenetic treatment of neoplastic processes of the uterus cervix: new approaches [Pathogenetic treatment of neoplastic processes of the cervix: new approaches] // Doctor.Ru. 2016. No. 3 (120). P. 9-14.
2. Kazaishvili T.N. Rannyaya diagnostika raka sheyki matki metodom zhidkostnoy tsitologii [Early diagnosis of cervical cancer by fluid cytology] // Natsional'nyy kongress «Onkologiya reproduktivnykh organov: ot profilaktiki i rannego vyyavleniya k effektivnomu lecheniyu». M., 2016. S. 80-81.
3. Lee C., Li T.S. Reparativnyye i predrakovyye protsessy pri VPCH-assotsiirovannoy patologii sheyki matki [Reparative and precancerous processes in HPV-associated pathology of the uterus cervix]: avtoref. dis. … kand. med. nauk. M., 2016. 26 s. thesis for the degree. M., 2016. 26 s.
4. Zlokachestvennyye novoobrazovaniya v Rossii v 2015 godu (zabolevayemost' i smertnost' [Malignant neoplasms in Russia in 2015 (morbidity and mortality)] / Ed. A.D. Caprin, V.V. Starinsky, G.V. Petrova. M.: P.A. Herzen MRI., 2017. 250 s.

Сведения о соавторах:

Хархачаева Саидат Магомедзагидовна – аспирант кафедры акушерства и гинекологии педиатрического, стоматологического и медико-профилактического факультетов ФГБОУ ВО «Дагестанский государственный медицинский университет» МЗ РФ.

Адрес: 367003, ул. Батырая, 54.

E-mail: mcsaida@mail.ru

Тел.: 8(988)2769386

УДК 618.5-053.1-071-06:616.812-008

Оценка состояния плода при неосложненной беременности более 40 недель путем измерения амниотического индекса и допплерометрии в средней мозговой артерии плода

Э.Р. Семенова[1], Н.Н. Рухляда[2], О.А. Клиценко[3]

[1] СПбГБУЗ «Родильный дом №1», Санкт-Петербург;
[2] ФГБОУ ВО «Санкт-Петербургский государственный педиатрический медицинский университет» МЗ РФ;
[3] ФГБОУ ВО "Северо-Западный государственный медицинский университет им. И.И. Мечникова» МЗ РФ

Резюме
С целью выявления доступного метода прогнозирования неблагоприятного исхода родов, основанный на сочетании результатов ультразвукового исследования и допплерометрии в средней мозговой артерии у плода на сроках беременности более 40 недель обследовано 260 беременных женщин. Ультразвуковое и допплерометрическое исследования в артериях плода проводилось не более чем за 48 часов до родов. Обследованные женщины были разделены на 3 группы в зависимости от показателей количества околоплодных вод и пульсационному индексу в средней мозговой артерии у плода. Результаты исследования показали, что уменьшение количества околоплодных вод не является критерием прогноза дистресса плода в родах, а снижение пульсационного индекса (ПИ) в средней мозговой артерии (СМА) является таковым прогностическим фактором. Получены пороговые значения ПИ 0,835, ниже которых риск экстренного кесарева сечения по причине дистресса плода увеличивается в 2,12 раза, при сочетании низкого значения с амниотическим индексом (АИ) ниже 85 мм увеличивается в 5,28 раза. Риск ПИ≤0,835 в отношении оценки ребенка по шкале Апгар на 1-й минуте после родов 7 баллов и ниже возрастает в 1,18, но при сочетании данного показателя с АИ≤ 85 мм увеличивается в 4,72. В результате нашего исследования выявлено, что снижение показателей допплерометрии в средней мозговой артерии может быть использвано в качестве скринингового метода оценки состояния плода в конце гравидарного периода (при сроке беременности более 40 недель) для формирования тактики ведения, метода и срока родоразрешения.
Ключевые слова: амниотический индекс, дистресс плода, допплерометрия, пульсационный индекс, среднемозговая артерия.

Evaluation of fetal condition in uncomplicated pregnancies at 40 weeks and beyond by calculation of amniotic fluid indexes and Doppler in the middle cerebral artery

E.R. Semenova[1], N.N. Ruhlyada[2], O.A. Klicenko[3]

St. Petersburg SBI «Maternity hospital № 1», Saint-Petersburg;
FSBEI HE «Saint-Petersburg State Pediatric Medical University» MH RF;
FSBEI HE «North-West National Medical University by I.I. Mechnicov» MH RF

Summary
In order to identify an available method for predicting an unfavorable outcome of childbirth, based on a combination of ultrasound and Doppler results in the middle cerebral artery in a fetus at a gestation period of more than 40 weeks, 260 pregnant women were examined. Ultrasound and Doppler studies in fetal arteries were performed no more than 48 hours before delivery. The examined women were divided into 3 groups depending on the indicators of the amount of amniotic fluid and the pulsation index in the middle cerebral artery of the fetus. The results of the study showed that a decrease in the amount of amniotic fluid is not a criterion for predicting fetal distress during labor, and a decrease in the pulsation index (PI) in the middle cerebral artery (MCA) is such a prognostic factor. Threshold PI values of 0.835 were obtained, below which the risk of emergency caesarean section due to fetal distress increases by 2.12 times, when a low value is combined with an amniotic index (AI) below 85 mm, it increases by 5.28 times. The risk of PI≤0.835 in relation to the child's assessment on the Apgar scale at the 1st minute after delivery of 7 points and below increases by 1.18, but when this indicator is combined with AI≤85 mm, it increases by 4.72. As a result of our study, it was revealed that a decrease in Doppler measurements in the middle cerebral artery can be used as a screening method for assessing the state of the fetus at the end of the gravidar period (with a gestational age of more than 40 weeks) to form the management tactics, method and time of delivery.
Key words: amniotic fluid index, fetal distress, doppler, pulsatility index, middle cerebral artery.

Введение

В настоящее время на страницах периодических изданий как российских, так и зарубежных, включая мультицентровые исследования в крупнейших центрах Европы, Канады и США, активно обсуждается вопрос о тактике своевременного родоразрешения при выявлении признаков плацентарной недостаточности, синдроме задержки развития плода [5].

Вопрос сроков и методов родоразрешения женщины при нормально протекающей беременности, достигшей срока более 40 недель, остается малоизученным. В то время как практикующий врач акушер-гинеколог нередко встречается с данной дилеммой.

Для корреспонденции:
Семенова Эльвира Равильевна – заведующая амбулаторно-консультативным отделением «Центр профилактики и лечения невынашивания» родильного дома № 1, врач ультразвуковой диагностики, врач акушер-гинеколог.
Адрес: 199178, Санкт-Петербург, ВО, Большой пр., 49.
E-mail: semenovaelvira1980@yandex.ru, roddom1@zdrav.spb.ru
Тел.: 8(911)2896764, +7(812) 4098817
Статья поступила 7.09.2020 г., принята к печати 20.01.2021 г.

Частота переношенной беременности, по данным различных источников, колеблется от 0,8-4% до 8-10% [19].

Общеизвестный факт, что при беременности, продолжающейся более 40 недель гестационного срока (более 280 дней), возникают инволютивные изменения в плаценте и, вместе с этим, умеренная гипооксигенация плода. Ультразвуковыми проявлениями этих процессов являются: изменения в плаценте (петрификаты), маловодие, отсутствие прироста биометрических параметров плода при динамическом исследовании, более четкие контуры головки, крупные размеры плода, снижение двигательной активности [7].

Большую практическую ценность представляет использование допплерометрии для обнаружения хронической внутриутробной гипоксии, что способствует дородовому выявлению групп новорожденных, подлежащих тщательному наблюдению и лечению. Допплеровское исследование плодового кровотока позволяет несколько раньше диагностировать внутриутробную гипоксию, чем кардиотокография (КТГ). Оценка кривых скоростей кровотока в средней мозговой артерии дает лучшие результаты в диагностике внутриутробной гипоксии, чем при аналогичной оценке артерии пуповины [1].

В настоящее время известно, что в состоянии хронической гипоксии возникает так называемая централизация кровотока у плода, когда сердечный выброс с максимально оксигенированной кровью направляется в головной мозг плода [9].

Фетальное кровообращение имеет свои особенности, где большее количество крови, выбрасываемое правым желудочком сердца плода, уходит через шунт артериального протока в нисходящую аорту, в то время как левый желудочек в основном снабжает головной мозг.

При плацентарной недостаточности, которая возникает при синдроме задержки роста плода, а также при сроке более 40 недель беременности, повышенная сопротивляемость сосудов плаценты повышает общее системное сопротивление кровотока у плода [16].

В то же время вазодилатация артерий головного мозга плода снижает нагрузку на левый желудочек. В результате происходит перераспределение крови в сторону левого желудочка, что обеспечивает усиление мозгового кровообращения [15].

Существует множество исследований, описывающих снижение индексов резистентности в средней мозговой артерии (СМА) при синдроме задержки роста плода (СЗРП) [6, 8, 13, 14, 17].

По данным гистоморфологических исследований, нервная ткань наиболее чувствительна к гипоксии. Зарубежные исследователи в экспериментах на животных (приматах, ягнятах, свиньях) выявили, что снижение перфузионной способности плаценты и хроническая гипоксия практически сразу же приводят к централизации кровообращения с перераспределением кровотока к жизненно важным органам, таким как головной мозг, сердце и надпочечники (“brain sparing effect”). Данная закономерность была подтверждена и у человека [3, 10].

В связи с этим допплерометрическое исследование мозгового кровообращения при осложненном течении беременности приобретает особое клиническое значение с целью оценки функционального состояния плода в ситуации хронической маточно-плацентарной недостаточности [3].

Мексиканские ученые Romero-Gutiérrez G. et al. [12] в своих попытках прогноза исхода родов по данным УЗИ и допплерометрии исследовали 130 пациенток на сроках беременности 30-41 недель гестации. В результате своей работы авторы пришли к выводу, что допплерометрия в артерии пуповины показывает более высокую специфичность и чувствительность в отношении прогноза благоприятного исхода родов, чем измерение амниотического индекса околоплодных вод. В систематическом обзоре Vollgraff Heidweiller-Schreurs C.A. et all. [18] рассмотрели 4693 статьи (из которых 128 исследования, включающие 47748 женщин) на тему возможности прогноза неблагоприятного исхода родов на основе оценки допплерометрии в СМА и церебро-плацентарного отношения (ЦПО) у плода. Авторы данного обзора утверждают, что ЦПО и допплерометрия в СМА превосходят оценку кровотока в артерии пуповины (АП) в качестве метода прогноза экстренного родоразрешения и неблагоприятного состояния новорожденного сразу после родов. Однако остается не ясным, для каких групп данный метод может быть использован.

В настоящее время нет достаточных оснований и убедительных данных, чтобы считать оправданным использование допплерографии при неосложненной беременности на сроках более 40 недель в качестве скринингового метода в акушерстве, однако неоспоримым является тот факт, что допплеровское исследование маточно-плацентарного и плодового кровотока имеет важное диагностическое и прогностическое значение в группе беременных высокого перинатального риска. Наиболее убедительными признаками гипоксии плода являются снижение вариабельности сердечного ритма и появление длительных глубоких децелераций при кардиотокографии, однако это в большей степени соответствует случаям критического состояния оксигенации плода.

Цель исследования: выявить доступный метод прогнозирования неблагоприятного исхода родов, основанный на сочетании результатов УЗИ и допплерометрии в средней мозговой артерии у плода на сроках беременности более 40 недель.

Материал и методы

Исследование выполнено за период с 2014 по 2017 гг. в Санкт-Петербургском государственном бюджетном учреждении «Родильный дом №9». Мы использовали те же критерии диагностики хронической гипоксии плода по данным

допплерометрии в сосудах головного мозга, что и при синдроме задержки роста плода [3, 10], т. е. выявление группы беременных высокого риска внутриутробного поражения головного мозга плода для выбора времени и способа родоразрешения по данным допплерометрии в СМА.

Анализ количества околоплодных вод проводили путем измерения амниотического индекса и оценки допплерометрии в средней мозговой артерии не позднее, чем за 48 часов до родов. После чего оценили связь данных показателей с процентом кесарева сечения, выполненного по причине дистресса плода, и состоянием новорожденного, оцененного по шкале Апгар на 1-й и 5-й минутах после рождения.

В исследование было включено 260 пациенток в возрасте от 18 лет до 41 года на сроке беременности 40 недель и выше (срок был подсчитан либо по дате последней менструации, либо по копчико-теменному размеру, определенному в сроках 11-13,6 недель, согласно клиническому протоколу МЗ РФ «Оказание медицинской помощи при одноплодных родах в затылочном предлежании (без осложнений) и в послеродовом периоде»). Из исследования были исключены беременные с тяжелой соматической патологией (хронические заболевания в стадии обострения, анемия 2-3 степени., бронхиальная астма в фазе обострения, сахарный диабет, деструктивные заболевания позвоночника и др.), а также с осложнениями беременности (преэклампсия, эклампсия, хроническая маточно-плацентарная недостаточность с задержкой роста плода и/или повышением резистентности кровотоку в артерии пуповины, HELP- синдромом), имеющие показания для планового кесарева сечения. Также из исследования были исключены пациентки с многоплодной беременностью, с тазовым предлежанием и поперечным положением плода.

Ультразвукое и допплерометрическое исследования проводились на ультразвуковых аппаратах Volusson E6, Volusson S6 и Medison QZ V-20 конвексными датчиками с частотой 3,5 МГц и 5,0 МГц не более чем за 48 часов до родоразрешения. Исследование кровотока в СМА проводилось при увеличении изображения головки плода, с помощью цветной допплерометрии выводилась СМА, и калиперы спектрального допплера располагались в проксимальной трети СМА. Измерение индексов резистентности в вышеназванных сосудах проводилось несколько раз (3-5), и за окончательные результаты принимались самые лучшие, т.е. наибольшие индексы для СМА.

Частотный фильтр устанавливали на уровне 60 Гц, угол инсонации не превышал 30°, ширину контрольного объема подбирали таким образом, чтобы он перекрывал диаметр сосуда (рис. 1).

Рис. 1. Пример измерения скоростей кровотока в средней мозговой артерии

Регистрацию и оценку профиля кровотока выполняли в условиях двигательного покоя и апноэ у плода, при ритмичной и нормальной частоте его сердечных сокращений, соответствующей гестационному сроку. Предпочтение отдавалось автоматической оценке скоростей кровотока. Мы оценивали стандартный пульсационный индекс (ПИ) в СМА.

Нормальные параметры гемодинамики определены в исследовании F. Bahlmann et al. [2]. Для срока 40 недель среднее значение ПИ составило 1,414 с 90% интервалом 0,899-2,020, для 41 недели среднее значение ПИ – 1,403 с 90% интервалом 0,885-2,012.

При ультразвуковой диагностике определялся предполагаемый вес плода по формуле, предложенной F.P. Hadlock et al. (1985) [11], включающей размеры окружности головы, окружности живота, длину бедренной кости; полученные данные фетометрии сравнивали с нормативными значениями, разработанными под руководством В.Н. Демидова и соавт. (1981). Определялось также положение плода и соответствие фетометрических показателей сроку беременности. В случаях несоответствия

фетометрических показателей сроку беременности устанавливалась задержка внутриутробного роста, беременные, имевшие предполагаемые размеры плода ниже 5 процентили для срока беременности, были исключены из группы исследования. Оценивалось количество околоплодных вод методом подсчета амниотического индекса (АИ).

При оценке исхода родов учитывались случаи оперативного родоразрешения путем операции кесарево сечение только по причине дистресса плода, выявленного либо по КТГ, либо по излитию околоплодных вод, густо окрашенных мекониеем. Следующим критерием служила оценка новорожденного по шкале, предложенной В. Апгар в 1952 году и отражающей степень асфиксии новорожденного. Принято считать, что оценка 8-10 баллов указывает на хорошее состояние новорожденного, 7 и 6 баллов – легкая степень асфиксии, ниже 5 баллов – средняя, ниже 4 – тяжелая степень асфиксии новорожденного.

Для анализа исследуемых показателей у беременных женщин использовалась система STATISTICA for Windows (версия 10). Частота анализируемых показателей сравнивалась с использованием критериев хи-квадрат и Фишера. Увеличение относительного риска (ОР) дистресса плода вычисляли по стандартным формулам доказательной медицины. Полученное значение $p<0,05$ свидетельствовало о статистической значимости данных.

В настоящей статье мы сравнивали только частоту качественных показателей, методы для количественных показателей не использовали и не перечисляли.

Результаты исследования и их обсуждение

Мы имели следующие описательные статистические характеристики анализируемых показателей у 260 рожениц (табл. 1).

Таблица 1

Характеристики исследуемой группы

Показатель	M ± SD	Минимум ÷максимум	Me (LQ;UQ)
Возраст беременных, лет	29,69±4,50	18÷41	29 (27; 33)
Вес плода при рождении, грамм	3543,73±420,46	2400÷4880	3500 (3250; 3810)
Рост плода при рождении, см	52,42±1,97	47÷59	52 (51; 54)
Оценка по шк. Апгар на 1-й минуте	7,70±0,73	1÷8	8 (8; 8)
Оценка по шк. Апгар на 5-й минуте	8,69±0,76	0÷9	9 (9; 9)
Амниотический индекс мм	88,54±49,88	0÷270	75,5 (50;120)

Роды естественным путем произошли у 145 женщин (55,8%), кесаревым сечением по причине дистресса плода в родах закончились у 115 (44,2%).

Всем новорожденным проводили оценку их физического развития. На 1-й минуте оценка составляла от 1 до 8 баллов (среднее значение – 7,70±0,73), на 5-й минуте – от 0 до 9 баллов (среднее значение – 8,69±0,76). АИ в исследуемой группе пациентов составлял от 0 до 270 мм (среднее значение – 88,54±49,88). Тип распределения АИ не соответствовал нормальному ($p<0,001$), что видно из рис. 2, поэтому для его сравнения по группам использовали непараметрические критерии.

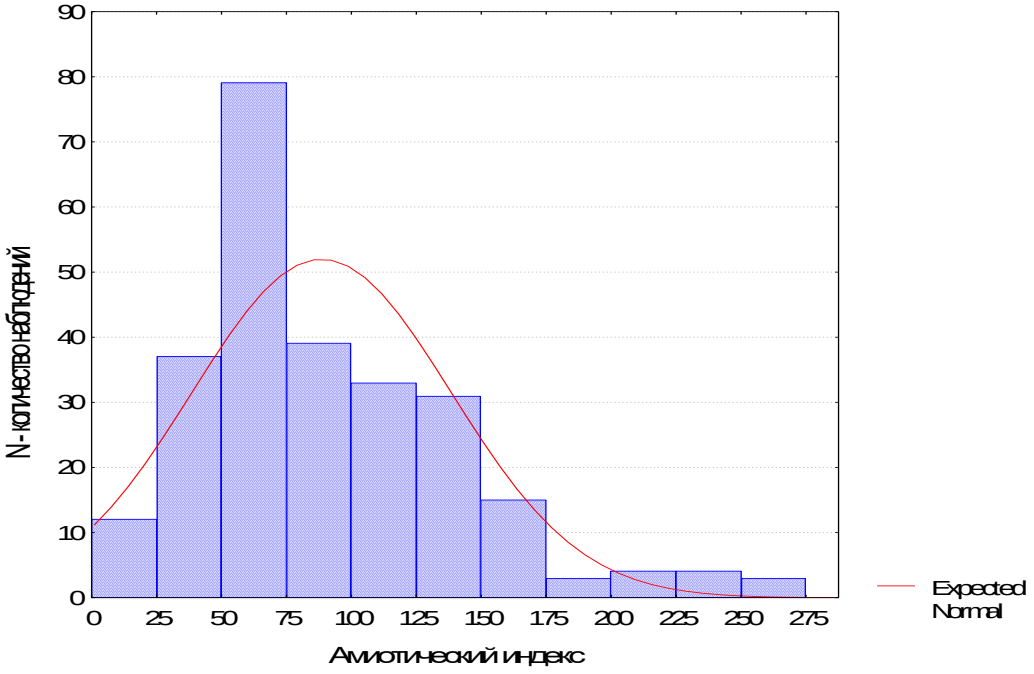

Рис. 2. Распределение амниотического индекса в диапазоне наблюдаемых значений

Как видно из рис. 2, в большинстве случаев АИ варьировал от 50 до 75 мм. У пациенток с естественным родоразрешением АИ находился в диапазоне 9÷240 (среднее значение – 87,70±45,34, медиана – 74), при кесаревом сечении – в диапазоне 0÷270 (среднее значение – 89,60±55,26,

медиана – 80). Статистически значимых различий АИ по группам не выявлено (рис. 3). У беременных, роды которых завершались кесаревом сечением в экстренном порядке, разброс значений АИ несколько шире.

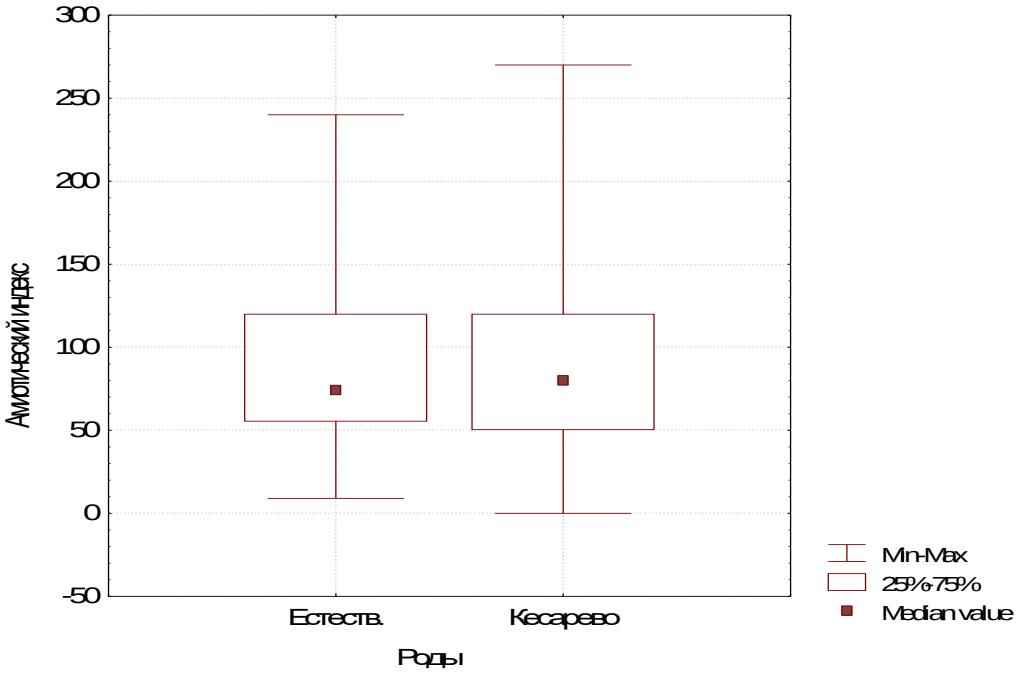

Рис. 3. Характеристика АИ при естественных родах и кесаревом сечении

У пациенток с родоразрешением через естественные родовые пути АИ находился в диапазоне 9÷240 мм (среднее значение – 87,70±45,34 мм, медиана – 74 мм), у женщин, родоразрешенных путем операции кесарево сечение, АИ находился в диапазоне 0÷270 мм (среднее значение – 89,60±55,26, медиана – 80). Статистически значимых различий АИ между этими группами не выявлено, хотя в группе женщин, родоразрешенных путем операции кесарево сечение, разброс значений АИ несколько шире.

В процессе проведения анализа имеющихся клинических результатов методом построения классификационных деревьев при одновременном учете как ПИ, так и АИ были выявлены их пороговые значения, связанные с риском дистресса плода. Мы получили ПИ = 0,835 и АИ=85 мм. Нормативная граница ПИ в СМА, по нашим данным, 0,835.

Кроме того, определили пороговое значение для данного показателя: ≤0,835, которое использовали для формирования групп исследуемых женщин.

Пример снижения ПИ в СМА ниже порогового уровня представлен на рис. 2.

Рис. 4. Показатели индексов кровотока у плода ниже порогового уровня

Исходя из полученных результатов ПИ в СМА и АИ, мы сформировали 3 группы беременных по риску возникновения дистресса плода:

1 группа – ПИ норма (>0,835), любое значение АИ – благоприятная группа (риск такой-то, или отношение риска такое-то);

2 группа – АИ >85 мм, ПИ снижен (≤ 0,835) – группа с увеличенным риском дистресса;

3 группа – снижены как АИ (≤85 мм), так и ПИ (≤0,835) – группа значительного риска дистресса плода.

Низкий риск дистресса плода и новорожденного имелся у 212 беременных (81,54%) в благоприятной группе, у 26 женщин (10%) – в группе с увеличенным риском дистресса плода и у 22 беременных (8,46%) – в группе со значительным риском дистресса плода.

В одном случае имела место гибель новорожденного. На сроке гестации 40 недель 6 дней амбулаторно выполнено допплерометрическое исследование, отмечено значение ПИ в СМА = 0,54. В экстренном порядке выполнено кесарево сечение, в результате которого родился ребенок с оценкой по шкале Апгар 1 балл, реанимационные мероприятия оказались неэффективными. Причина гибели на аутопсии: асфиксия, возникшая в результате острого нарушения маточно-плацентарного кровотока.

В табл. 2 представлена частота исходов родов и уровней Апгар в сформированных группах.

Таблица 2

Исходы родов и уровни Апгар в сформированных группах

	1 группа		2 группа		3 группа		Всего	p
Исходы родов	абс.	%	абс.	%	абс.	%		
Естеств. роды	129	60,85%	11	42,31%	5	22,73%	145	<0,001
Кесарево сечение	83	39,15%	15	57,69%	17	77,27%	115	
Всего	212	81,54%	26	10,00%	22	8,46%	260	
Апгар на 1-й мин.								
От 8 баллов	169	79,72%	20	76,92%	10	45,45%	199	<0,01
7 баллов и менее	43	20,28%	6	23,08%	12	54,55%	61	
Всего	212	81,54%	26	10,00%	22	8,46%	260	
Апгар на 5-й мин.								
От 9 баллов	168	79,25%	20	76,92%	9	40,91%	197	<0,01
8 баллов и менее	44	20,75%	6	23,08%	13	59,09%	63	
Всего	212	81,54%	26	10,00%	22	8,46%	260	

Для наглядного сравнения увеличения процента беременных женщин, родоразрешенных путем кесарева сечения плода, по сформированным группам показано на рисунке 5. В третьей группе количество беременных, родоразрешенных путем кесарева сечения, был наибольшим.

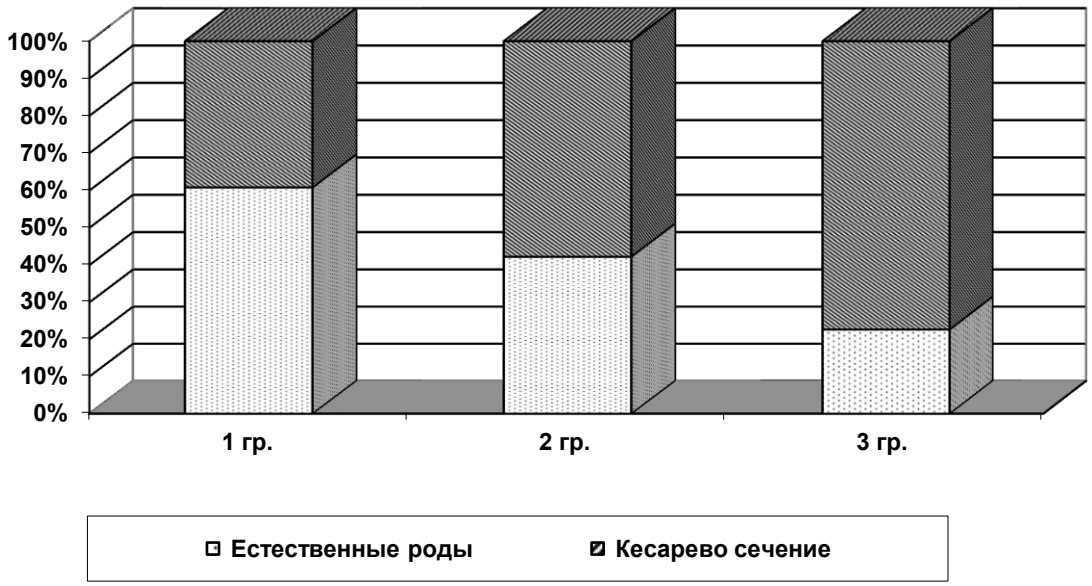

Рис. 5. Исходы родов в группах по уровням пульсационного и амниотического индексов

На рисунке 6 наглядно видно увеличение количества новорожденных детей с оценкой баллов по школе Апгар на 1-й минуте 7 и менее по исследуемым группам. Наиболее благоприятные исходы при оценке по Апгар на 1-й минуте были в первой группе.



Рис. 6. Оценка новорожденных по шкале Апгар на 1-й минуте в группах

На рисунке 7 наглядно показано увеличение количества новорожденных детей с оценкой баллов по школе Апгар на 5-й минуте 8 и менее по исследуемым группам. В третьей группе прогноз новорожденного был менее благоприятный.

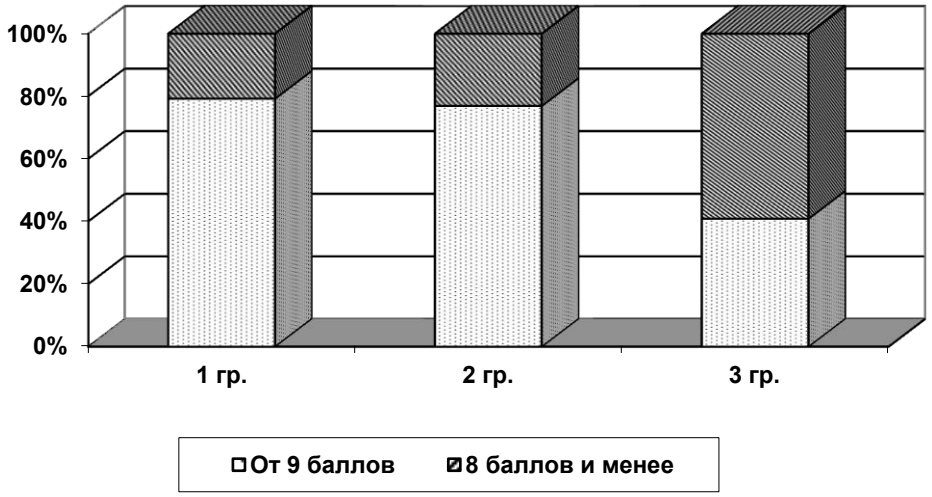

Рис. 7. Оценка новорожденных по шкале Апгар на 5-й минуте в группах

Мы рассчитали относительный риск (ОР) дистресса плода во 2 и 3 группах по сравнению с 1-й. Риск кесарева сечения увеличивается во 2-й группе в 2,12 (0,93 – 4,84) раза, а в 3-й по сравнению с 1-й группой в 5,28 (1,88 – 14,87). В скобках указан 95% доверительный интервал.

Риск оценки новорожденных по шкале Апгар менее 8 баллов на 1-й минуте во 2-й группе незначителен, составляет всего 1,18 (0,44 – 3,02), а в 3-й увеличивается до 4,72 (1,91 – 11,64). Риск оценки по шкале Апгар на 5-й минуте меньше 9 баллов во 2-й группе также незначителен, составляет всего 1,15 (0,45 – 3,12), а в 3-й увеличивается до 5,52 (2,21 – 13,73).

В результате нашего исследования мы не нашли данных о том, что амниотический индекс является фактором, определяющим прогноз в отношении оперативного родоразрешения (кесарева сечения) по причине дистресса плода, поскольку при разделении исследуемой группы на 2 подгруппы по исходу родов (табл. 2) различия в АИ не выявлены.

Однако значения резистентности кровотоку в СМА плода были значительно ниже в группе женщин, роды которых осложнились декомпенсацией состояния плода, что потребовало экстренного родоразрешения путем операции кесарева сечения. Также состояние новорожденного, оцененного по шкале Апгар, было хуже в группах с ПИ ≤0,835.

По нашим данным, ПИ в СМА является более важным прогностическим фактором дистресса плода, т.к. если он в норме (>0,835), то состояние плода при неосложненной беременности можно считать компенсированным и показаний для скорейшего родоразрешения со стороны плода нет. Прогноз несколько ухудшается, если ПИ снижен (≤0,835), а АИ в норме. Самая неблагоприятная ситуация, по нашим данным, возникает при одновременном снижении и АИ, и ПИ в СМА.

К аналогичным выводам пришли Carroll и Bruner [4], которые исследовали индексы сопротивления в артерии пуповины у беременных

женщин, имеющих сниженное количество АИ. Авторы пришли к выводу, что изменение ПИ в артерии пуповины в сторону увеличения значительно ухудшает прогноз родов и состояние новорожденного после родов.

В нашей методике мы не учитывали данные индексов резистентности во время допплерометрии в артерии пуповины, если они находились в пределах пороговых значений. Ультразвуковое исследование так же, как и допплерометрическое исследование, является субъективным методом диагностики, что существенно снижает ее специфичность. Учитывая, что кровоток в разных артериях одной пуповины и на разных ее участках имеет разные значения, а при наличии маловодия мы имеем дело с пережатием сосудов телом плода, то все эти факторы еще более снижают специфичность данного исследования в таком деликатном деле, как прогнозирование акушерской тактики. Измерение ПИ в СМА имеет четкий алгоритм и тем самым способствует объективизации данной методики.

На основании вышеуказанных результатов исследования нами предлагается следующая тактика ведения беременности на сроке более 40 недель: при выявлении ПИ в СМА путем 3-кратного измерения ≤0,835 и АИ ≥85 мм беременной женщине показано родоразрешение в ближайшие 48 часов, причем предпочтительным методом родоразрешения должно быть кесарево сечение. В случае родоразрешения через естественные родовые пути, необходимо осуществлять постоянный мониторинг за состоянием плода, предусмотреть раннюю амниотомию для оценки околоплодных вод и при выявлении признаков декомпенсации состояния плода своевременно решить вопрос об экстренном кесаревом сечении.

В случае, когда ПИ в СМА путем 3-кратного измерения ≤0,835, а АИ > 85 мм, следует повторить исследование через 48 часов, предусмотреть контроль за состоянием плода двукратной ежедневной оценкой методом кардиотокографии. При развитии спонтанной родовой деятельности роды вести, как в предыдущей группе.

При выявлении ПИ в СМА путем 3-кратного измерения >0,835 наблюдение за состоянием плода показано в обычном режиме и способ родоразрешения определяется акушерской тактикой.

Наш способ прогнозирования дистресса плода в родах является доступным и легко выполнимым, а разработка алгоритма исследования повышает его специфичность и объективность.

Заключение

В нашем исследовании прогностическая значимость ПИ в СМА на основе метода построения классификационных деревьев получена более высокой (в относительных единицах) по сравнению с АИ. Таким образом, мы предлагаем ввести в практику родильных домов и амбулаторного звена рутинное исследование допплерометрии в СМА плода на сроках более 40 недель гестации и при выявлении ПИ в СМА ниже порогового значения (<0,835) своевременно направлять беременную на госпитализацию для определения дальнейшей тактики родоразрешения, либо своевременного родоразрешения. При выборе тактики родоразрешения в пользу естественных родов проводить постоянный мониторинг состояния плода и при выявлении признаков ухудшения состояния плода своевременно провести операцию экстренного кесарева сечения.

Литература

1. Akolekar R., Syngelaki A., Gallo D.M., Poon L.C., Nicolaides Kh. Umbilical and fetal middle cerebral artery Doppler at 35–37 weeks' gestation in the prediction of adverse perinatal Outcome // Ultrasound Obstet Gynecol. 2015. V. 46. P. 82–92.
1. Bahlmann F. et al. Blood flow velocity waveforms of the fetal middle cerebral artery in a normal population: reference values from 18 weeks to 42 weeks of gestation // Journal of perinatal medicine. 2002. V. 30, N 6. P. 490-501.
2. Baschat A.A. Neurodevelopment following fetal growth restriction and its relationship with antepartum parameters of placental dysfunction // Ultrasound Obstet. Gynecol. 2011. V. 3. P. 501–514.
3. Carroll B.C., Bruner J.P. Umbilical artery Doppler velocimetry in pregnancies complicated by oligohydramnios // J. Reprod. Med. 2000. V. 45. P. 562-566.
4. Dr. Christoph CLees, Aleidvan Wassenaer-Leemhuis, Birgit Arabin, Christoph Brezinka, Sandra Calvert, Jan BDerks, AnkeDiemert, Johannes JDuvekot, EnricoFerrazzi, TizianaFrusca. 2 year neurodevelopmental and intermediate perinatal outcomes in infants with very preterm fetal growth restriction (TRUFFLE): a randomised trial Author links open overlay panel // The Lancet. 2015. V. 30. P. 2162-2172.
5. Cruz-Lemini M., Crispi F., Valenzuela-Alcaraz B., Figueras F., Gomez O., Sitges M. et al. A fetal cardiovascular score to predict infant hypertension and arterial remodeling in intrauterine growth restriction // Am. J. Obstet Gynecol. 2014. V. 210. P. 552.e1–e22.
6. Divon M.Y., Haglund B., Nisell H. et al. Fetal and neonatal mortality in the postterm pregnancy: the impact of gestational age and fetal growth restriction // Am. J. Obstet. Gynecol. 1998. V. 178 (4). P. 726-731.
7. Dodson R.B., Rozance P.J., Petrash C.C., Hunter K.S., Ferguson V.L. Thoracic and abdominal aortas stiffen through unique extracellular matrix changes in intrauterine growth restricted fetal sheep // Am. J. Physiol Heart Circ. Physiol. 2014. V. 306. P. 437.
8. Emily Cohen, Willem Baerts, Frank van Bel. Department. Brain-Sparing in Intrauterine Growth Restriction: Considerations for the Neonatologist // Australia Introduction Neonatology. 2015. V. 10. P. 269–276.
9. Feria L.A., Scheier M., Figueras F. et al. Reference values for Doppler parameters of the fetal anterior cerebral artery throughout gestation // Gynecol. Obstet. Invest. 2010. V. 69 (1). P. 33–39.
10. Hadlock F.P., Harrist R.B., Sharman R.S. et al. Estimation of fetal weight with the use of head, body, and femur measurements – a prospective study // Am. J. Obstet. Gynecol. 1985. V. 151, N 3. P. 333–337.

11. Romero-Gutiérrez G., Herrera-Coria J., Ruiz-Treviño AS Association of Doppler fl owmetry with perinatal outcome in patients with oligohydramnios // Rev. Med. Inst. Mex. Seguro Soc. 2014. V. 52 (5). P. 510-550.
12. Sehgal A., Doctor T., Menahem S. Cardiac function and arterial biophysical properties in small for gestational age infants: postnatal manifestations of fetal programming // J. Pediatr. 2013. V. 163. P. 1296–1300.
13. Sehgal A., Doctor T., Menahem S. Cardiac function and arterial indices in infants born small for gestational age: analysis by speckle tracking // Acta Pediatr. 2014. V. 103. P. 49–54.
14. Severi F.M., Rizzo G., Bocchi C., D'Antona D, Verzuri MS, Arduini D: Intrauterine growth retardation and fetal cardiac function // Fetal Diag Ther. 2000. V. 15. P. 8–19.
15. Spinillo A., Gardella B., Bariselli S., Alfei A., Silini E.M., Bello B.D. Cerebroplacental Doppler ratio and placental histopathological features in pregnancies complicated by fetal growth restriction // J. Perinat. Med. 2014. V. 42. P. 321–328.
16. Thompson J.A., Richardson B.S., Gagnon R., Regnault T.R. Chronic intrauterine hypoxia interferes with aortic development in the late gestation ovine fetus // J. Physiol. 2011. V. 589. P. 3319–3332.
17. Vollgraff Heidweiller-Schreurs C.A., De Boer M.A., Heymans M.W., Schoonmade L.J.3., Bossuyt P.M.M., Mol B.W.J.., De Groot C. J.M., Bax C.J. Prognostic accuracy of cerebroplacental ratio and middle cerebral artery Doppler for adverse perinatal outcome: systematic review and meta-analysis // Ultrasound Obstet Gynecol. 2018 V. 51(3). P.313-322.
18. Zeitlin J., Blondel B., Alexander S., Breґart G., PERISTAT Group. Variation in rates of postterm birth in Europe: reality or artefact? // Obstet. Gynecol. 2007. V. 114. P. 1097–103.

Сведения о соавторах:

Рухляда Николай Николаевич – доктор медицинских наук, профессор, зав. кафедрой акушерства и гинекологии с курсом гинекологии детского возраста ФГБОУ ВО «Санкт-Петербургский государственный педиатрический медицинский университет» МЗ РФ.
Адрес: 194100, Санкт-Петербург, ул. Литовская, д. 2.
E-mail: nickolasr@mail.ru
Тел.: +7 (812) 2950646

Клиценко Ольга Александровна – кандидат биологических наук, доцент кафедры педагогики, философии и права ФГБОУ ВО "Северо-Западный государственный медицинский университет им. И.И. Мечникова» МЗ РФ.
Адрес: 191015, Санкт-Петербург, ул. Кирочная, д. 41
E-mail: olkl@yandex.ru
Тел.: +7 (812) 3035000.

УДК 616.71-001.5-089.84:617.001

Лечение отслойки кожи у пострадавших с тяжелой сочетанной травмой (анализ серии наблюдений)

Я.В. Гаврищук[1], С.И. Микитюк[1,2], В.А. Мануковский[1], А.Н. Тулупов[1], И.М. Самохвалов[2], И.В. Кажанов[1,2]

[1] ГБУ «Санкт-Петербургский научно-исследовательский институт скорой помощи им. И.И. Джанелидзе»;
[2] ФГБОУ ВО «Военно-медицинская академия им. С.М. Кирова» МО РФ, Санкт-Петербург

Резюме
Проведен анализ серии наблюдений лечения 96 пациентов с травматической отслойкой кожи при тяжелой сочетанной травме, находившихся на лечении в двух травматологических центрах первого уровня г. Санкт-Петербурга: СПб НИИ СП им. И.И. Джанелидзе и Клинике военно-полевой хирургии ВМедА им. С.М. Кирова в период с 2013 по 2018 гг. Травматическую отслойку кожи наблюдали в области нижних конечностей у 79 (82,3%), в сочетании с тазовой областью – у 10 (10,4%), верхних конечностей - 7 (7,3%) пострадавших. При выборе тактики лечения использован авторский алгоритм, включающий оценку обширности отслойки и стабильность гемодинамики. Проведенный анализ показывает, что активная хирургическая тактика лечения должна применяться у пострадавших с нестабильной гемодинамикой, тяжесть состояния которых обусловлена продолжающимся кровотечением в полость обширной отслойки кожи.
Ключевые слова: тяжелая сочетанная травма, травматическая отслойка кожи, повреждение Морела-Лаваллье.

Treatment of skin detachment in patients with severe concomitant injury (analysis of a series of observations)

Ya.V. Gavrishchyuk[1], S.I. Mikityuk[1,2], V.A. Manukovskiy[1], A.N. Tulupov[1], I.M. Samokhvalov[2], I.V. Kazhanov[1,2]

[1]SBI “Saint-Petersburg research institute of emergency medicine by I.I. Dzhanelidze”;
[2]FSBI HE “Military-medical Academy by S.M. Kirov” MD RF, Saint-Petersburg

Summary
The analysis of a series of observations of the treatment of 96 patients with traumatic skin detachment in severe concomitant trauma, who treated in two trauma centers of the first level in St. Petersburg: St. I.I. Janelidze and the Military Field Surgery Clinic of the V.I. CM. Kirov in the period from 2013 to 2018. Traumatic skin detachment was observed in the lower extremities in 79 (82.3%), in combination with the pelvic region - in 10 (10.4%), in the upper extremities - in 7 (7.3%) patients. When choosing treatment tactics, the author's algorithm used, including an assessment of the extent of the detachment and the stability of hemodynamics. The analysis shows that an active surgical tactic of treatment should be used in patients with unstable hemodynamics, the severity of which is due to ongoing bleeding into the cavity of extensive skin detachment.
Key words: severe concomitant trauma, traumatic skin detachment, Morel-Lavallier injury.

Введение

Лечение пациентов с травматической отслойкой кожи остается актуальной проблемой хирургии повреждений в связи с большим количеством диагностических ошибок и отсутствием единой тактики лечения [3, 12]. Врачи общехирургического профиля и травматологи зачастую мало знакомы с травматической отслойкой кожи. При поступлении пострадавших с подобной травмой, как правило, выставляется диагноз «ушиб мягких тканей и подкожная гематома травмированной области». При сочетанных повреждениях основное внимание в первую очередь уделяют устранению жизнеугрожающих последствий травм, не предполагая о возможном тяжелом закрытом повреждении, таком как травматическая отслойка кожи [13, 24].

Под термином «травматическая отслойка кожи» понимают отслоение кожи на уровне подкожно-жировой клетчатки от подлежащей фасции вследствие грубого механического воздействия различных движущихся предметов. В результате повреждения питающих сосудов происходит нарушение кровоснабжения отслоенного кожного лоскута. Отслойка может быть открытой и закрытой. В первом случае имеется рана, сообщающаяся с полостью на месте отслойки, во втором – кожные покровы полностью не повреждены, хотя могут быть достаточно обширные ссадины, но полость отслойки с ними не сообщается. В зависимости от площади повреждения выделяют ограниченные и обширные (площадью более 200 см^2) отслойки [3].

По данным различных авторов, травматическая отслойка кожи встречается у 1 - 4% пострадавших с тяжелой сочетанной травмой [1, 5]. Неадекватная диагностика и лечение обширных травматических отслоек кожи приводит к формиро-

Для корреспонденции:
Микитюк Сергей Иванович – кандидат медицинских наук, начальник отделения клиники военно-полевой хирургии ФГБВОУ ВО «Военно-медицинская академия им. С.М. Кирова» МО, старший преподаватель учебного центра ГБУ "Санкт-Петербургский научно-исследовательский институт скорой помощи им. И.И. Джанелидзе".
Адрес: 192242, Санкт-Петербург, ул. Будапештская, д. 3, лит. А.
E-mail: smikityuk@yandex.ru.
Тел.: 89211849713.
Статья поступила 20.11.2020 г., принята к печати 12.02.2021 г.

ванию раннего эндотоксикоза, некрозу больших площадей кожного покрова, развитию инфекционных осложнений, удлинению сроков лечения пострадавших с политравмой, увеличению летальных исходов [10, 16, 22].

Выделяют три основных типа травматической отслойки кожи. При первом типе происходит размозжение подкожной жировой клетчатки на участки, связанные с кожей, и участки, связанные с фасцией. При втором типе подкожная жировая клетчатка отходит большей ее частью вместе с отслоенным кожным лоскутом. При третьем (смешанном) типе участки размозжения подкожно-жировой клетчатки чередуются с участками без размозжения, отслоенными вместе с кожей [3, 4].

В зависимости от площади отслойки кожи Прошаков А.А. с соавторами выделяет 3 группы пациентов: 1-я – травматическая отслойка кожи площадью до 200 см^2; 2-я – площадь 200–400 см^2; 3-я – площадь отслойки превышает 400 см^2 [6].

В зарубежной литературе выделяют четыре типа повреждений покровных тканей. Первый тип – ограниченное поверхностное скальпирование кожи. Второй тип – нециркулярная скальпированная рана. Покровные ткани либо отсутствуют, либо представлены в виде лоскутов. Третий тип – циркулярная скальпированная рана с зоной повреждения тканей на одной плоскости. Четвертый тип – циркулярная скальпированная рана с многоплоскостными зонами повреждений, включая травматизацию мышц, надкостницы, костей [8].

Диагностика травматической отслойки кожи проводится клиническими и инструментальными методами исследования: ультразвуковое исследование (УЗИ), рентгенография, компьютерная (КТ) и магнитно-резонансная томография (МРТ), микробиологический анализ и др. [11, 16, 19, 20].

При клиническом исследовании в области повреждения отмечаются отек, изменение окраски кожи, ассиметрия травмированного сегмента. При пальпации определяются флюктуация, неравномерность консистенции мягких тканей, патологическая подвижность кожи относительно подлежащих тканей – симптом Келлера (кожа собирается в складку и сдвигается), также имеются изменения местной температурной реакции, нарушения чувствительности и кровообращения в дистальных отделах сегмента и в области повреждения [15].

При ультразвуковом исследовании области повреждения отмечается наличие гипоэхогенных (гематома, лимфа, серозная жидкость) образований. При этом размеры и контуры полостей отличаются непостоянством, а обширность и тяжесть повреждений мягких тканей не всегда соответствует фактическим данным. Данный метод исследования является наиболее распространенным и доступным и позволяет определить площадь отслойки кожи, что влияет на выбор тактики лечения [18, 20].

Рентгеновский метод диагностики не является информативным при повреждениях мягких тканей, в том числе отслойках кожи, однако позволяет оценить состояние костных структур исследуемого сегмента. При возможности выполнения предпочтительнее проведение компьютерной томографии, как более информативного метода исследования [19].

Магнитно-резонансная томография является информативным методом диагностики, который обладает высокой разрешающей способностью и позволяет наиболее точно оценить характер повреждений мягких тканей [4, 11, 14].

Обследование пациентов с закрытой и открытой формой отслойки кожи имеет ряд своих особенностей. При открытой отслойке кожи оценка характера и обширности повреждения проводится через раневой дефект. Клинические проявления закрытой отслойки кожи не всегда совпадают с результатами инструментальных исследований [9]. Выраженность симптомов может усиливаться в течение нескольких часов или суток от момента травмы. Для более точной диагностики характера и площади повреждения рекомендовано использовать все доступные методы исследования, в том числе пальцевое обследование через небольшие разрезы кожи или насечки.

Лечение пострадавших с травматической отслойкой кожи представляет определенные трудности, так как отсутствует единый подход к выбору способа лечения, что влечёт за собой ряд тактических и лечебных ошибок [17, 21, 23].

Цель исследования: оценить клиническую эффективность предлагаемого алгоритма лечения травматической отслойки кожи у пострадавших с тяжелой сочетанной травмой.

Материал и методы

Проанализированы результаты лечения пострадавших с тяжелой сочетанной травмой и травматической отслойкой кожи, поступивших в травмоцентры первого уровня (Санкт-Петербургский научно-исследовательский институт скорой помощи им. И.И. Джанелидзе, Военно-медицинская академия им. С.М. Кирова).

По мере накопления клинического материала сформировался, на наш взгляд, оптимальный алгоритм тактики лечения пострадавших с отслойкой кожи (рис. 1).

С учетом обозначенного выше алгоритма была оказана помощь 96 пострадавшим с тяжелой сочетанной травмой, имевшим отслойку кожи в области конечностей, за период с 2013 по 2018 год.

Так, обстоятельствами получения травмы у большинства пострадавших были: дорожно-транспортное происшествие – 83 (86,5%); производственная травма – 8 (8,3%); кататравма – 5 (5,2%) наблюдений. Все пострадавшие были трудоспособного возраста. Мужчин было 61, женщин – 38 человек.

Травматическую отслойку кожи наблюдали в области нижних конечностей у 79 (82,3%), в сочетании с областью таза – у 10 (10,4%), верхних конечностей – у 7 (7,3%) пострадавших. Ограниченный характер отслойки кожи (до 200 см^2) имел место в 52 (54,2%), обширный – в 44 (45,8%) наблюдениях.

Рис. 1. Алгоритм выбора тактики лечения травматической отслойки кожи у пострадавших с сочетанной травмой

При этом необходимо отметить, что циркулярный характер отслойки кожи отмечен у 41 (42,7%) пострадавшего.

Пострадавшим определяли тяжесть повреждений по шкалам ISS и ВПХ-П (МТ), черепно-мозговой травмы – по шкале комы Глазго. Тяжесть состояния оценивали по шкале ВПХ-СП, а также проводили балльную оценку шокогенности травмы по методике Ю.Н. Цибина [2, 7].

Таблица 1

Общая характеристика пострадавших (n = 96), M ± m

Показатель	Количество
Возраст, лет	43,9 ± 17,2
Тяжесть повреждения по шкале ISS, балл	23,6 ± 7,1
Тяжесть повреждения по шкале ВПХ-П (МТ), балл	7,3 ± 2,1
Тяжесть состояния по шкале ВПХ-СП, балл	25,7 ± 6,4
Тяжесть повреждения по шкале Ю.Н. Цибина, балл	5,7 ± 1,3
Критерий Т по шкале балльной оценки тяжести политравмы при шоке (Цибин Ю.Н., 1975)	17,1 ± 7,6

Математическую обработку данных проводили с использованием пакета прикладных программ BioStat-2009 (Analyst Soft Inc., США). Примененный статистический критерий указан по ходу изложения материала.

Результаты исследования и их обсуждение

При ограниченных по площади (до 200 см^2) отслойках кожи без сопутствующих переломов костей травмированной области выполняли небольшой разрез по нижнему краю отслоенного лоскута. Проводили ревизию полости отслойки кожи с подшиванием лоскута к подлежащим тканям и дренированием. При наличии переломов костей поврежденный сегмент фиксировали аппаратом внешней фиксации (АВФ) с последующей хирургической обработкой и дренированием отслоенного лоскута.

При обширных отслойках (более 200 см^2) выполняли отсечение кожного лоскута в границах перехода в неповрежденную кожу. Проводили хирургическую обработку раневой поверхности с обязательным удалением подкожной жировой клетчатки, нежизнеспособных участков фасций, мышц, а также свободно лежащих костных отломков, выполняли тщательный гемостаз. С целью профилактики развития местных инфекционных осложнений в окружающих тканях края кожи подшивали ко дну раны. Кожный лоскут очищали от подкожно-жировой клетчатки, размозженные края лоскута экономно иссекали, перфорировали аппаратным или ручным способом. Лоскут укладывали на раневую поверхность и подшивали отдельными узловыми швами. Травмированный сегмент, даже при отсутствии переломов костей, иммобилизировали аппаратом внешней фиксации с целью создания благоприятных условий для заживления раны.

При локализации травматической отслойки кожи в области туловища (вне зависимости от площади) выполняли ее дренирование. В наших наблюдениях некрозов отслоенных закрытых лоскутов кожи данной локализации не было. При открытом характере повреждения кожных покровов наблюдали краевой некроз свободного края лоскута кожи в случае его выраженного механического повреждения.

Активную хирургическую тактику применяли у гемодинамически стабильных, а также у пострадавших с нестабильной гемодинамикой, тяжесть состояния которых была обусловлена продолжающимся кровотечением в полость обширной отслойки кожи.

При тяжелой сочетанной травме с острой кровопотерей крайне тяжелой степени и нестабильной гемодинамикой (низкие цифры САД, высокие дозы

инотропной поддержки) использовали компрессионные изделия (эластичные бандажи, бинты, трикотаж и др.) до стабилизации гемодинамических показателей (тактика «damage control»). Операцию выполняли по стабилизации гемодинамических показателей в течение первых суток (12-24 часа), до развития некроза участков кожи и инфекционных осложнений.

Общая летальность от полученных травм и развившихся осложнений, по нашим данным, составила 8,3% (8 пострадавших). Причинами смертельных исходов были: развившиеся осложнения – в 5 (5,2%) наблюдениях, острая необратимая кровопотеря – в 3 (3,1%) наблюдениях. У 13 пострадавших с обширной отслойкой кожи наблюдали краевые некрозы кожи (табл. 2).

Таблица 2

Структура осложнений в изучаемой группе пострадавших (n = 96), n (%)

Показатель	Результат
Общая летальность	8 (8,3)
Летальность от осложнений	5 (5,2)
полиорганная недостаточность	2 (2,1)
висцеральные и генерализованные инфекционные осложнения	2 (2,1)
тромбоэмболия легочной артерии	1 (1)
Местные осложнения	22 (22,9)
краевой некроз кожи	13
некроз кожного лоскута	9

Средний срок стационарного лечения составил 32,6 ± 13,5 суток.

У 9 из 44 пострадавших с обширной отслойкой кожи нижних конечностей развился некроз кожного лоскута. В 5 наблюдениях причиной было выполнение первичной хирургической обработки без аутодермопластики, в 4 наблюдениях – поздняя диагностика. Срок стационарного лечения таких пострадавших удлинялся в среднем на 7-10 суток из-за развившихся инфекционных осложнений и необходимости выполнения этапных хирургических вмешательств.

Приводим ряд клинических наблюдений лечения пациентов с обширной отслойкой кожи нижней конечности по предложенному алгоритму.

Наблюдение 1. Пострадавшая С., 31 год, получила травму в результате ДТП. Доставлена в травмоцентр I уровня через 1 час 23 минуты после получения травмы. При поступлении в противошоковую операционную АД 105 и 60 мм рт. ст., ЧСС 85 уд. в мин, сознание по шкале ком Глазго CGS – 15 баллов. При обследовании выявлены клинические признаки открытой обширной циркулярной отслойки кожи левой нижней конечности от нижней трети бедра до нижней трети голени.

Оценена обширность и глубина повреждения тканей левой нижней конечности при ревизии. Выявлена обширная отслойка кожи с повреждением нижележащих тканей (подкожно-жировая клетчатка, фасция, мышцы), а также переломы обеих костей левой голени в верхней трети. Травмированный сегмент иммобилизирован аппаратом внешней фиксации (рис. 2).

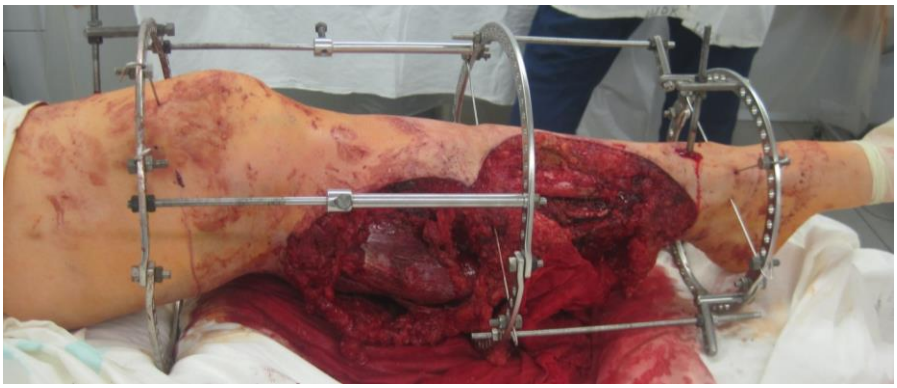

а)

б)

Рис. 2. Вид конечности после фиксации переломов АВФ: а) внутренняя поверхность; б) внешняя поверхность.

Отслоенный кожный лоскут признан нежизнеспособным. Выполнено отсечение лоскута в границах перехода в неповрежденную кожу. Удалена подкожно-жировая клетчатка с кожного лоскута и раневой поверхности. Отсеченный лоскут перфорирован, уложен на раневую поверхность левой нижней конечности, подшит отдельными узловыми швами (рис. 3).

а)

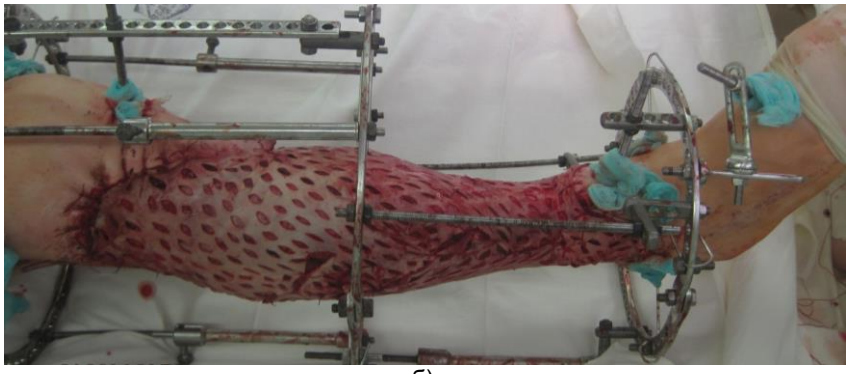

б)

Рис. 3. Внешний вид левой нижней конечности после пластики по Красовитову: а) внутренняя поверхность; б) внешняя поверхность

В послеоперационном периоде проводили инфузионно-трансфузионную, антикоагулянтную, дезагрегантную, дезинтоксикационную, антибактериальную терапию с использованием препаратов широкого спектра действия. Выполняли физиотерапевтическое лечение, гипербарическую оксигенацию, перевязки с использованием атравматических повязок. Швы сняты через 2 недели, заживление раны на 23 сутки после операции (рис. 4).

а)

б)

Рис. 4. Вид конечности через 3 недели после травмы: а) внутренняя поверхность; б) внешняя поверхность

С целью улучшения лимфовенозного оттока и микроциркуляции рекомендовано ношение компрессионного трикотажа, прием венотоников и дезагрегантов.

Наблюдение 2. Пострадавшая К., 44 лет, получила травму в результате ДТП. Доставлена в травмоцентр I уровня через 2 часа 13 минут после получения травмы. При поступлении в противошоковую операционную АД 110 и 70 мм рт. ст., ЧСС 60 уд. в мин, сознание по шкале ком Глазго CGS – 15 баллов. При обследовании выявлены клинические признаки открытой обширной отслойки кожи правой нижней конечности от нижней трети бедра до нижней трети голени (рис. 5).

Рис. 5. Внешний вид нижней конечности пострадавшей К. перед операцией

Оценена обширность и глубина повреждения тканей нижней конечности. Выявлена обширная отслойка кожи с повреждением нижележащих тканей (подкожно-жировая клетчатка, фасция), а также перелом нижней трети бедренной кости. Отслоенный кожный лоскут ошибочно признан жизнеспособным. Удалены только участки размозженной подкожно-жировой клетчатки. Кожный лоскут уложен на раневую поверхность, подшит узловыми швами к краям раны. Травмированный сегмент иммобилизирован аппаратом внешней фиксации. Пострадавшая получала консервативную стандартизированную многокомпонентную терапию, однако в раннем послеоперационном периоде появились признаки некроза отслоенного кожного лоскута (рис. 6).

а)

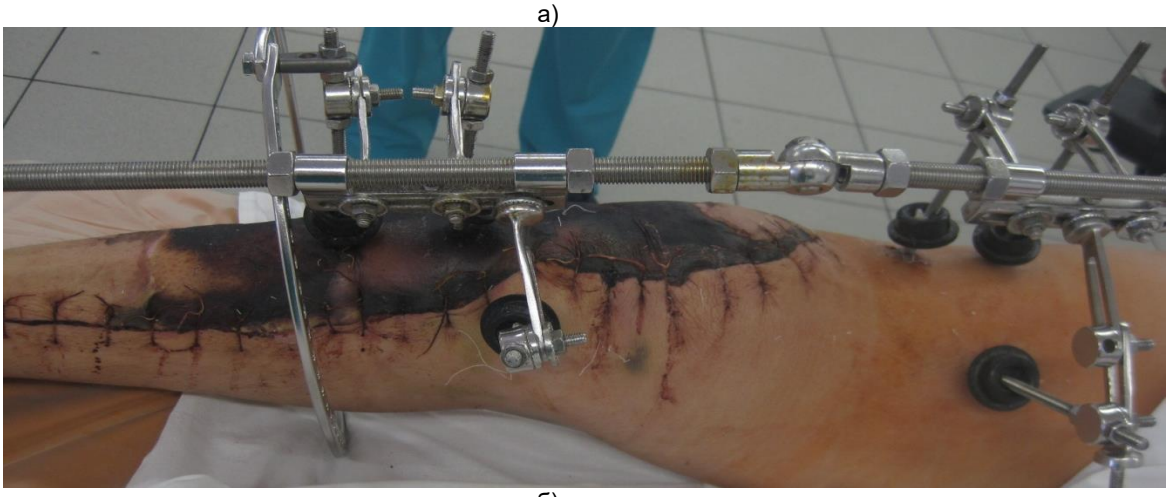

б)

Рис. 6. Некроз кожного лоскута

Выполнена некрэктомия с последующей аутодермопластикой расщепленным перфорированным трансплантатом наружной поверхности левого бедра. Заживление раны на 35 сутки после травмы (рис. 7).

Рис. 7. Вид конечности на 35 сутки после травмы

Заключение

Травматические отслойки кожи являются актуальной проблемой хирургии повреждений. В доступной научной литературе отсутствуют единые протоколы лечения пострадавших с обширной травматической отслойкой кожи. Отсутствие единой тактики лечения и поздняя диагностика отслойки кожи у пострадавших с сочетанной травмой зачастую приводят к увеличению вероятности развития различных осложнений в посттравматическом периоде. Обширные отслойки кожи требуют раннего распознавания и активной хирургической тактики, так как могут существенно влиять на течение травматической болезни.

Отсутствие единой тактики лечения пострадавших с сочетанной травмой и обширной отслойкой кожи приводит к увеличению вероятности развития различных осложнений в посттравматическом периоде, удлинению сроков стационарного лечения и ухудшению анатомо-функциональных результатов. Предложенный алгоритм лечения травматической отслойки кожи может быть рекомендован к применению у пострадавших с сочетанной травмой. Активная хирургическая тактика лечения должна применяться у пострадавших с нестабильной гемодинамикой, тяжесть состояния которых обусловлена продолжающимся кровотечением в полость обширной отслойки кожи.

Литература

1. Бордаков В.Н., Елин И.А., Бордаков П.В. и др. Травматическая отслойка мягких тканей: диагностика и лечебная тактика // Военная медицина. 2015. № 4. С. 116 –119.
2. Быков И.Ю., Ефименко Н.А., Гуманенко Е.К. Военно-полевая хирургия: национальное руководство. М.: ГЭОТАР-Медиа, 2009. 815 с.
3. Красовитов В.К. Первичная пластика отторгнутыми лоскутами кожи: [с добавл. лит. обзора аутопластики]. Краснодар: Краевое книгоиздат., 1947. 239 с.
4. Микусев И.Е., Микусев Г.И., Хабибуллин Р.Ф. Травматическая отслойка кожи: вопросы диагностики и лечения // Практ. медицина. 2013. № 1(69). С. 104–107.
5. Олейник Г.А. Современная тактика диагностики и лечения скальпированных ран конечностей // Харківська хірургічна шк. 2014. № 5 (68). С. 37- 43.
6. Прошаков А.А., Петров В.Г., Чиженков Г.А., Козлов С.Е. Травматическая отслойка кожи // Ортопедия, травматология и протезирование. 1987. Т. 11. С. 18 – 21.
7. Тулупов А.Н. Сочетанная механическая травма: Руководство для врачей. Санкт-Петербург: Стикс, 2012. 395 с.
8. Arnez Z., Khan U., Tyler M. Classification of soft-tissue degloving in limb trauma // J. Plast Reconstr. Aesthet. Surg. 2010. V. 63 (11). P. 1865–1869
9. Bonilla-Yoon I., Masih S., Patel D. et al. The Morel-Lavallée lesion: pathophysiology, clinical presentation, imaging features, and treatment options // Emerg. Radiol. 2014. V. 21 (1). P. 35–43.
10. Dawre S., Lamba S., Sreekar H. et al. The Morel-Lavallee lesion: a review and a proposed algorithmic approach // Eur. J. Plas. Surg. 2012. V. 35 (7). P. 489–494.
11. Gilbert B., Bui-Mansfield L., Dejong S. MRI of a Morel-Lavallée lesion // AJR Am. J. Roentgenol. 2004. V. 182 (5). P. 1347–1348.
12. Huemer G., Schoeller T., Dunst K. et al. Management of a traumatically avulsed skin-flap on the dorsum of the foot // Arch. Orthop. Trauma Surg. 2004. V. 124 (8). P. 559–562.
13. Kothe M., Lein T., Weber A. et al. Morel-Lavallée lesion. A grave soft tissue injury // Unfallchirurg. 2006. V. 109 (1). P. 82–86.
14. Mellado J., Pérez del Palomar L., Díaz L. et al. Long-standing Morel-Lavallée lesions of the trochanteric region and proximal thigh: MRI features in five patients // AJR Am. J. Roentgenol.. 2004. V. 182 (5). P.128 –1294.
15. Mello D., Assef J., Soldá S. et al. Degloving injuries of trunk and limbs: comparison of outcomes of early versus delayed assessment by the plastic surgery team // Rev. Col. Bras. Cir. 2015. V. 42 (3). P. 143–148.
16. Milcheski D., Ferreira M., Nakamoto H. et al. Degloving injuries of lower extremity – proposal of a treatment protocol // Rev. Col. Bras. Cir. 2010. V. 37(3). P. 199–203.
17. Moriarty J., Borrero C., Kavanagh E. A rare cause of calf swelling: the Morel-Lavallée lesion // Ir. J. Med. Sci. 2011. V. 180 (1). P. 265-268.
18. Mukherjee K., Perrin S., Hughes P. Morel-Lavallee lesion in an adolescent with ultrasound and MRI correlation // Skeletal Radiol. 2007. V. 36 (1). P. 43– 45.
19. Nair A., Nazar P., Sekhar R. et al. Morel-Lavallée lesion: A closed degloving injury that requires real attention // Indian J. Radiol. Imaging. 2014. V. 24 (3). P. 288–290.
20. Neal C., Jacobson J., Brandon C. et. al. Sonography of Morel-Lavallee lesions // J. Ultrasound Med. 2008. V. 27 (7). P. 1077–1081.
21. Rijal L., Nepal P., Ansari T. et al. Use of ring fixator in the management of degloving injuries of lower limb // Eur. J. Orthop. Surg. Traumatol. 2013. V. 23 (4). P. 493–496.
22. Scherer L., Shiver S., Chang M. et al. The vacuum assisted closure device: a method of securing skin grafts and improving graft survival // Arch. Surg. 2002. V. 137 (8). P. 933–934.
23. Tseng S., Tornetta P. Percutaneous management of Morel-Lavallee lesions // J. Bone Joint Surg Am. 2006. V. 88 (1). P. 92–96.

24. Wójcicki P., Wojtkiewicz W., Drozdowski P. Severe lower extremities degloving injuries – medical problems and treatment results // Pol. Przegl. Chir. 2011. V. 83(5). P. 276–282.

Reference

1. Bordakov V.N., Yelin I.A., Bordakov P.V. i dr. Travmaticheskaya otsloyka myagkikh tkaney: diagnostika i lechebnaya taktika [Traumatic detachment of soft tissues: diagnostics and therapeutic tactics] // Voyennaya meditsina. 2015. № 4. S. 116 –119.
2. Bykov I.Yu., Yefimenko N.A., Gumanenko Ye.K. Voyenno-polevaya khirurgiya: natsional'noye rukovodstvo [Field Surgery: A National Guide]. M.: GEOTAR-Media, 2009.
3. Krasovitov V.K. Pervichnaya plastika ottorgnutymi loskutami kozh [Primary plastics with rejected skin flaps: [with add. lit. autoplasty review]. Krasnodar: Krayevoye knigoizdat, 1947.
4. Mikusev I.Ye., Mikusev G.I., Khabibullin R.F. Travmaticheskaya otsloyka kozhi: voprosy diagnostiki i lecheniya [Traumatic skin detachment: issues of diagnosis and treatment] // Prakt. meditsina. 2013. № 1(69). C. 104–107.
5. Oleynik G.A. Sovremennaya taktika diagnostiki i lecheniya skal'pirovannykh ran konechnostey [Modern tactics of diagnostics and treatment of scalped wounds of the extremities] // Kharkívs'ka khírurgíchna shk. 2014. № 5 (68). S. 37- 43.
6. Proshakov A.A., Petrov V.G., Chizhenkov G.A., Kozlov S.Ye. Travmaticheskaya otsloyka kozhi [Traumatic skin detachment] // Ortopediya, travmatologiya i protezirovaniye. 1987. T. 11. S. 18 – 21.
7. Tulupov A.N. Sochetannaya mekhanicheskaya travma: Rukovodstvo dlya vrachey [Concomitant Mechanical Trauma: A Guide for Physicians]. Sankt-Peterburg: Stiks, 2012.
8. Arnez Z., Khan U., Tyler M. Classification of soft-tissue degloving in limb trauma // J. Plast Reconstr. Aesthet. Surg. 2010. V. 63 (11). P. 1865–1869.
9. Bonilla-Yoon I., Masih S., Patel D. et. al. The Morel-Lavallée lesion: pathophysiology, clinical presentation, imaging features, and treatment options // Emerg. Radiol. 2014. V. 21 (1). P. 35–43.
10. Dawre S., Lamba S., Sreekar H. et al. The Morel-Lavallee lesion: a review and a proposed algorithmic approach // Eur. J. Plas. Surg. 2012. V. 35 (7). P. 489–494.
11. Gilbert B., Bui-Mansfield L., Dejong S. MRI of a Morel-Lavallée lesion // AJR Am. J. Roentgenol. 2004. V. 182 (5). P. 1347–1348.
12. Huemer G., Schoeller T., Dunst K . et al. Management of a traumatically avulsed skin-flap on the dorsum of the foot // Arch. Orthop. Trauma Surg. 2004. V. 124 (8). P. 559–562.
13. Kothe M., Lein T., Weber A. et al. Morel-Lavallée lesion. A grave soft tissue injury // Unfallchirurg. 2006. V. 109 (1). P. 82–86.
14. Mellado J., Pérez del Palomar L., Díaz L. et al. Long-standing Morel-Lavallée lesions of the trochanteric region and proximal thigh: MRI features in five patients // AJR Am. J. Roentgenol.. 2004. V. 182 (5). P. 128 –1294.
15. Mello D., Assef J., Soldá S. et al. Degloving injuries of trunk and limbs: comparison of outcomes of early versus delayed assessment by the plastic surgery team // Rev. Col. Bras. Cir. 2015. V. 42 (3). P. 143–148.
16. Milcheski D., Ferreira M., Nakamoto H. et al. Degloving injuries of lower extremity – proposal of a treatment protocol // Rev. Col. Bras. Cir. 2010. V. 37(3). P. 199–203.
17. Moriarty J., Borrero C., Kavanagh E. A rare cause of calf swelling: the Morel-Lavallée lesion // Ir. J. Med. Sci. 2011. V. 180 (1). P. 265-268.
18. Mukherjee K., Perrin S., Hughes P. Morel-Lavallee lesion in an adolescent with ultrasound and MRI correlation // Skeletal Radiol. 2007. V. 36 (1). P. 43– 45.
19. Nair A., Nazar P., Sekhar R. et al. Morel-Lavallée lesion: A closed degloving injury that requires real attention // Indian. J. Radiol. Imaging. 2014. V. 24 (3). P. 288–290.
20. Neal C., Jacobson J., Brandon C. et al. Sonography of Morel-Lavallee lesions // J. Ultrasound Med. 2008. V. 27 (7). P. 1077–1081.
21. Rijal L., Nepal P., Ansari T. et al. Use of ring fixator in the management of degloving injuries of lower limb // Eur. J. Orthop. Surg. Traumatol. 2013. V. 23 (4). P. 493–496.
22. Scherer L., Shiver S., Chang M. et al. The vacuum assisted closure device: a method of securing skin grafts and improving graft survival // Arch. Surg. 2002. V. 137 (8). P. 933–934.
23. Tseng S., Tornetta P. Percutaneous management of Morel-Lavallee lesions // J. Bone Joint Surg Am. 2006. V. 88 (1). P. 92–96.
24. Wójcicki P., Wojtkiewicz W., Drozdowski P. Severe lower extremities degloving injuries – medical problems and treatment results // Pol. Przegl. Chir. 2011. V. 83(5). P. 276–282.

Сведения о соавторах:
Гаврищук Ярослав Васильевич – кандидат медицинских наук, заведующий операционным блоком ГБУ "Санкт-Петербургский научно-исследовательский институт скорой помощи им. И.И. Джанелидзе".
Адрес: 192242, Санкт-Петербург, ул. Будапештская, д. 3, лит. А.
E-mail: gavyaros@mail.ru.
Тел.: 89052278049.

Мануковский Вадим Анатольевич – доктор медицинских наук, профессор, директор ГБУ "Санкт-Петербургский научно-исследовательский институт скорой помощи им. И.И. Джанелидзе".
Адрес: 192242, Санкт-Петербург, ул. Будапештская, д. 3, лит. А.
E-mail: manukovskiy@emergency.spb.ru.

Тулупов Александр Николаевич – доктор медицинских наук, профессор, руководитель отдела сочетанной травмы ГБУ "Санкт-Петербургский научно-исследовательский институт скорой помощи им. И.И. Джанелидзе".
Адрес: 192242, Санкт-Петербург, ул. Будапештская, д. 3, лит. А.
E-mail: altul@yandex.ru
Тел.: 89213961402.

Самохвалов Игорь Маркелович – доктор медицинских наук, профессор, заведующий клиникой военно-полевой хирургии ФГБВОУ ВО «Военно-медицинская академия им. С.М. Кирова» МО, ведущий научный сотрудник отдела сочетанной травмы ГБУ "Санкт-Петербургский научно-исследовательский институт скорой помощи им. И.И. Джанелидзе"
Адрес: 192242, Санкт-Петербург, ул. Будапештская, д. 3, лит. А.
E-mail: igor-samokhvalov@mail.ru.
Тел.: 89219441150.

Кажанов Игорь Владимирович – кандидат медицинских наук, докторант кафедры военно-полевой хирургии ФГБВОУ ВО «Военно-медицинская академия им. С.М. Кирова» МО, ведущий научный сотрудник отдела сочетанной травмы ГБУ "Санкт-Петербургский научно-исследовательский институт скорой помощи им. И.И. Джанелидзе".
Адрес: 192242, Санкт-Петербург, ул. Будапештская, д. 3, лит. А.
E-mail: carta400@rambler.ru.
Тел.: 89111489586

УДК 616.65-006.6-089.876:615.273.55-036.2

Эффективность применения транексамовой кислоты при выполнении радикальной простатэктомии

П.Н. Янчевский

УО «Гродненский государственный медицинский университет»

Резюме

Уменьшение кровопотери при выполнении радикальной простатэктомии остаётся актуальной проблемой и в настоящее время. С целью оценки эффективности применения транексамовой кислоты как метода уменьшения операционной кровопотери при выполнении радикальной простатэктомии обследовано 58 пациентов в пред- и послеоперационном периодах. В контрольную группу вошли пациенты со стандартной профилактикой тромбоэмболических осложнений и стандартной периоперационной терапией. В исследуемую группу вошли пациенты, которым стандартная терапия была дополнена внутривенным введением препарата «Транексам» дозатором 1000 мг за 20 минут. Установлено, что при внутривенной инфузии транексамовой кислоты уменьшается операционная кровопотеря у пациентов, перенесших выполнение радикальной простатэктомии. Полученные в результате исследования данные позволяют считать целесообразным применение транексамовой кислоты с целью уменьшения операционной кровопотери.

Ключевые слова: простатэктомия, транексамовая кислота, кровотечение.

Efficacy of tranexamic acid in radical prostatectomy

P.N. Yanchevsky

EI «Grodno State Medical University»

Summary

Reducing blood loss during radical prostatectomy remains an urgent problem at the present time. In order to assess the effectiveness of tranexamic acid as a method of reducing surgical blood loss during radical prostatectomy, 58 patients were examined in the pre- and postoperative periods. The control group included patients with standard prevention of thromboembolic complications and standard perioperative therapy. The study group included patients to whom standard therapy was supplemented with intravenous administration of the drug "Tranexam" with a dosage of 1000 mg in 20 minutes. It has been established that intravenous infusion of tranexamic acid reduces surgical blood loss in patients who have undergone radical prostatectomy. The data obtained as a result of the study make it possible to consider the use of tranexamic acid to be expedient in order to reduce surgical blood loss.

Key words: prostatectomy, tranexamic acid, bleeding.

Введение

Количество онкологических пациентов, в том числе онкоурологического профиля, в мире с каждым годом растет. Соответственно растет и количество оперативных вмешательств. Помимо злокачественного процесса, у значительного количества онкоурологических пациентов до операции уже имеется анемия, а при операционной кровопотере она ещё более усугубляется, что требует в послеоперационном периоде её коррекции. Кровопотеря у пациентов, страдающих раком предстательной железы, имеющих пожилой возраст и различные соматические заболевания, значительно утяжеляет послеоперационный период. Возможные неблагоприятные последствия гемотрансфузии и дороговизна препаратов крови подталкивают к поиску и применению методик и средств, сокращающих периоперационную кровопотерю и восполняющих ее [1].

К настоящему времени накопилось достаточно данных, демонстрирующих взаимосвязь периоперационной анемии с ростом инфекционных осложнений, увеличением длительности госпитализации и числа летальностей [4]. Одним из существующих действенных методов уменьшения кровопотери во время оперативного вмешательства является применение транексамовой кислоты. Транексамовая кислота начала применяться в клинической практике с середины 1980-х годов, в основном для профилактики и лечения кровотечений при избыточном фибринолизе. После введения терапевтической дозы до 90% препарата выводится с мочой в неизменном виде, однако концентрация транексамовой кислоты в крови, достаточная для подавления фибринолиза, сохраняется около 8-9 часов. Только в последние 8-10 лет начаты активные исследования применения транексамовой кислоты в онкоурологии. Результаты мета-анализов демонстрируют положительный эффект: применение транексамовой кислоты снижает потребность в гемотрансфузии на 30% [3].

Цель исследования: оценить эффективность применения транексамовой кислоты как метода уменьшения операционной кровопотери при выполнении радикальной простатэктомии.

Для корреспонденции:

Янчевский Пётр Николаевич – кандидат медицинских наук, ассистент кафедры анестезиологии и реаниматологии УО «Гродненский государственный медицинский университет».

E-mail: peter_yan@tut.by

Тел.:80297800375

Статья поступила 8.06.2020 г., принята к печати 12.02.2021 г.

Материал и методы

В исследование были включены 58 пациентов, которым выполнена радикальная простатэктомия по поводу рака простаты. В первую группу вошли 25 человек (средний возраст – 60,73±5,13 года), которым проводилась стандартная механическая (эластическое бинтование нижних конечностей или компрессионные чулки) и фармакологическая профилактика тромбоэмболических осложнений (фраксипарин 0,4 мл (3800 МЕ) за 12 часов до операции). Внутривенная инфузия транексамовой кислоты нами применялась у 33 пациентов онкоурологического отделения Гродненской университетской клиники при выполнении радикальной простатэктомии, все они включены в исследование и составили основную (вторую) группу (средний возраст – 61,04±3,95 года) Оценка физического состояния этих пациентов проводилась по шкале ASA (American Society of Anesthesiologist) Американского общества анестезиологов. Риск анестезии оценивался по классификации ААА (Американская Ассоциация Анестезиологов) (табл. 1).

Таблица 1

Характеристика пациентов, включенных в исследование

Средний возраст (лет)	Физическое состояние (классификация по шкале ASA)				Риск анестезии (классификация по шкале ААА)				Всего
	I	II	III	IV	I	II	III	IV	
1-я группа (60,7)	2	15	8	–	3	14	8	–	25
2-я группа (61,0)	0	23	10	-	1	21	11	-	33

Пациентам второй группы наряду с введением через 30 минут после начала анестезии препарата «Транексам®» (ФГУП «Московский эндокринный завод», Россия) 1000 мг внутривенно болюсно за 20 минут дозатором ДШ-8, проводилась стандартная профилактика тромбоэмболических осложнений, как и в первой группе.

Всем пациентам выполнялась премедикация – введение атропина 0,1% 0,4-0,7 мл (0,01-0,02 мг/кг) за 30-40 минут до начала операции. Проводилась катетеризация эпидурального пространства на уровне L2-L3, с введением тест-дозы лидокаина 80 мг. Через 5 минут после отрицательной тест-дозы вводился эпидурально морфин-спинал 4 мг. Индукция: внутривенно диазепам 10 мг, тиопентал натрия 5 мг/кг, фентанил 0,2 мг. Искусственную вентиляцию лёгких осуществляли наркозно-дыхательным аппаратом «МК-1-2» («Респект», Беларусь). Дыхательный объем (ДО) = 8 мл/кг массы тела, частота дыхания (F)=10 дых/мин, свежий газ 0,9-1,0 л/минуту, изофлюран 1-1,5об%, в соотношении 1:1 закись азота с кислородом. Анальгезию поддерживали болюсным введением фентанила 0,1-0,15 мг. Миоплегию поддерживали болюсным введением атракурия безилата 25 - 50 мг.

Данные общего анализа крови (содержание гемоглобина, эритроцитов, средний объём эритроцита (MCV), гематокрита, содержание гемоглобина в эритроците (MCH) и концентрация гемоглобина в данном объёме эритроцитов (MCHC), а также тромбоциты и лейкоциты) определялись на автоматическом гематологическом анализаторе «Sysmex XS-800i» (USA). Биохимические показатели крови (мочевина, общий белок, креатинин, билирубин, АСТ, АЛТ) исследовались на биохимическом анализаторе «Mindray BS-300» (China), параметры коагулограммы определялись на гемокоагулометре «ACL-10000» (USA). Также проводилось мониторирование показателей гемодинамики (АД и Ps) динамически постоянно мониторной системой «Mindray 9000» (China).

На гемокоагулометре «ACL-10000» (USA) проводились исследования свёртывающей системы крови пациентов в объёме определения уровня фибриногена, протромбинового времени, активированного частичного тромбинового времени (АЧТВ) и международного нормализованного отношения (МНО). Всеми пациентами было подписано информированное согласие на проведение обследования.

Статистическая обработка данных проведена с помощью программы «Статистика 10,0». Для удобства восприятия, для представления численных данных использовались среднее значение и стандартная ошибка среднего. Для межгруппового сравнения вне зависимости от характера распределения использовали критерий Вилкоксона (Wilcoxon rank test) или критерий Манна-Уитни соответственно для зависимых и независимых групп. Критическим считался уровень статистической значимости различия p=0,05.

Результаты исследования и их обсуждение

При исследовании свёртывающей системы крови у пациентов первой группы (табл. 2) отмечено статистически незначимое уменьшение активированного частичного тромбинового времени и количества фибриногена в послеоперационном периоде. Протромбиновое время незначительно увеличивается. Вместе с тем в послеоперационном периоде отмечено статистически значимое ($p < 0,05$) повышение уровня международного нормализованного отношения (МНО).

Таблица 2

Показатели свертывающей системы крови пациентов 1 группы (M±m)

Показатель	До операции	После операции	*p*
Протромбиновое время,сек.	14,95 ± 1,68	15,19 ± 1,57	0,266
МНО	1,035 ± 0,12	1,236 ± 0,28*	0,003
АЧТВ, сек.	28,48 ± 2,83	26,69 ± 2,79	0,089
Фибриноген, г/л	3,79 ± 1,23	3,63 ± 0,92	0,398

Примечание: * – статистическая значимость отличия показателя в сравнении с этапом «до операции» (тест Вилкоксона)

Таблица 3

Показатели свертывающей системы крови пациентов 2 группы (M±m)

Показатель	До операции	После операции	*p*
Протромбиновое время, сек.	14,57 ± 1,42	14,99 ± 1,19*	0,039
МНО	1,02 ± 0,11	1,15 ± 0,18*	0,002
АЧТВ, сек.	28,65 ± 1,85	29,77 ± 2,38*	0,009
Фибриноген, г/л	3,35 ± 0,45	3,28 ± 0,66	0,272

Примечание: * – статистическая значимость отличия показателя в сравнении с этапом «до операции» (тест Вилкоксона)

При исследовании свёртывающей системы крови у пациентов второй группы (табл. 3) было установлено статистически значимое повышение уровня МНО ($p < 0,05$), увеличение протромбинового времени и АЧТВ в послеоперационном периоде.

В обеих группах в послеоперационном периоде отмечено незначительное снижение уровня фибриногена.

Таблица 4

Показатели общего анализа крови у исследованных пациентов в послеоперационном периоде (M±m)

Показатели	До операции 1 группа	После операции 1 группа	*p*	До операции 2 группа	После операции 2 группа	*p*
Гемоглобин, г/л	152,7 ± 9,43	122,8 ± 4,57*	0,0006	155,9 ± 12,1	145,7 ± 11,4*	0,00005
Эритроциты, $x10^{12}$/л	5,34 ± 0,48	4,42 ± 0,36*	0,0006	5,29 ± 0,39	4,73 ± 0,42*	0,00009
Гематокрит, %	0,48 ± 0,13	0,36 ± 0,04*	0,0006	0,48 ± 0,04	0,39 ± 0,04*	0,00005
Лейкоциты, $x10^9$/л	6,89 ± 1,72	13,99 ± 3,57*	0,0006	5,99 ± 1,30	15,07 ± 3,27*	0,00005
MCV, Фл	88,89 ± 6,25	86,39 ± 5,64*	0,0008	89,63 ± 4,34	86,49 ± 2,93*	0,0014
MCH, пг	30,45 ± 2,26	29,36 ± 1,79*	0,004	29,97 ± 1,45	29,29 ± 1,29*	0,0003
MCHC, г/дл	33,82 ± 1,36	34,19 ± 0,91*	0,046	33,57 ± 1,11	33,78 ± 0,84	0,454
Тромбоциты, $x10^9$/л	221,26 ± 45,87	210,93 ± 28,16	0,117	222,2 ± 33,86	214,2 ± 46,64	0,198

Примечание: * – статистическая значимость отличия показателя в сравнении с этапом «до операции» (тест Вилкоксона)

При исследовании клинического анализа крови пациентов (табл. 4) установлено, что в послеоперационном периоде отмечается статистически значимое увеличение количества лейкоцитов в обеих группах пациентов ($p < 0,05$).

У пациентов первой группы в послеоперационном периоде происходит статистически значимое уменьшение количества эритроцитов, гемоглобина и снижение гематокрита. Примерный объём кровопотери у пациентов данной группы составил приблизительно 800-900 мл.

Во второй группе пациентов также отмечается снижение вышеперечисленных показателей, однако степень выраженности их, по сравнению с предоперационными показателями, значительно меньше. Примерный объём кровопотери у пациентов этой группы составил 400-500 мл.

Таблица 5

Основные показатели клинического анализа крови пациентов (M±m)

Показатель	После операции 1 группа	После операции 2 группа	*p*
Гемоглобин, г/л	124,72 ± 4,62	145,38 ± 9,36*	0,00009
Эритроциты, $x10^{12}$/л	4,32 ± 0,27	4,76 ± 0,45*	0,005
Гематокрит, %	0,37 ± 0,15	0,39 ± 0,22*	0,0002
MCV , Фл	85,39 ± 5,47	88,65 ± 4,47	0,063
MCH , пг	29,47 ± 1,87	29,38 ± 1,29	0,859
MCHC , г/дл	34,38 ± 0,91	33,79 ± 0,85	0,179

Примечание: * – статистическая значимость отличия показателя между группами (критерий Манна-Уитни)

После проведённого анализа установлено, что в обеих группах пациентов (табл. 5) в послеоперационном периоде статистически значимо отмечается более высокий уровень гемоглобина, гематокрита и количества эритроцитов ($p < 0,05$) у пациентов, которым проводилась внутривенная инфузия транексамовой кислоты, что может свидетельствовать о значительно меньшей операционной кровопотере. В то же время по остальным показателям (средний объём эритроцита, среднее содержание гемоглобина в эритроците, средняя концентрация гемоглобина в данном объёме эритроцитов) существенной разницы нами отмечено не было.

Таблица 6

Биохимические показатели крови у пациентов 1 группы (M±m)

Показатель	До операции	После операции	*p*
Белок, г/л	74,16 ± 4,55	52,83 ± 5,24*	0,0007
Мочевина, ммоль/л	5,78 ± 2,29	6,32 ± 1,89	0,847
Креатинин, мкмоль/л	97,99 ± 22,39	105,50 ± 15,48	0,259
Билирубин, мкмоль/л	15,34 ± 2,21	17,28 ± 10,34	0,584
АсАТ, Ед/л	25,99 ± 10,67	39,93 ± 52,60	0,279
АлАТ, Ед/л	34,27 ± 10,25	37,47 ± 27,28	0,280

Примечание: * - статистическая значимость отличия показателя в сравнении с этапом «до операции» (тест Вилкоксона)

Таблица 7

Биохимические показатели крови у пациентов 2 группы (M±m)

Показатель	До операции	После операции	*p*
Белок, г/л	72,63 ± 6,72	55,97 ± 6,31*	0,00005
Мочевина, ммоль/л	5,64 ± 1,82	5,64 ± 1,32	0,946
Креатинин, мкмоль/л	96,48 ± 26,54	115,78 ± 38,61*	0,0005
Билирубин, мкмоль/л	19,67 ± 9,29	19,54 ± 18,88	0,419
АсАТ, Ед/л	22,99 ± 7,69	24,73 ± 5,67	0,259
АлАТ, Ед/л	30,75 ± 12,68	33,28 ± 8,16	0,247

Примечание: * – статистическая значимость отличия показателя в сравнении с этапом «до операции» (тест Вилкоксона)

Анализ стандартных биохимических тестов (табл. 6 и 7) показал, что уровни изменений показателей схожи в обеих группах пациентов. В обеих группах отмечено снижение общего белка и повышение уровня креатинина. В обеих группах пациентов отмечено повышение аспартатаминотрансферазы и аланинаминотрансферазы. Уровень мочевины незначительно повышается у пациентов первой группы и незначительно снижается у второй. Отмечается повышение билирубина у пациентов первой группы, в то же время у пациентов второй группы происходит снижение уровня билирубина.

Выводы

1. Инфузия транексамовой кислоты в дозе 1000 мг за 20 минут внутривенно во время оперативного вмешательства позволяет статистически значимо уменьшить ($p < 0,005$) операционную кровопотерю у пациентов, подвергшихся оперативному лечению по поводу рака предстательной железы.
2. Инфузия транексамовой кислоты значительно увеличивает гипокоагуляционный потенциал свёртывающей системы крови пациентов.
3. Биохимические показатели претерпевают однотипные изменения в периоперационном периоде в обеих группах пациентов.

Литература

1. Борисов Д.Б. и др. Выбор режима дозирования транексамовой кислоты при эндопротезировании суставов // Вестник анестезиологии и реаниматологии. 2011. Т. 8, № 5. С. 41-44.
2. Дулаев А.К., Цед А.Н., Муштин Н.Е. Применение транексамовой кислоты при эндопротезировании тазобедренного сустава у пациентов, находящихся на хроническом гемодиализе // Вестник хирургии. 2018. № 4. С. 47-51.
3. Курмуков И.А. Антифибринолитики – вспомогательные препараты профилактики и лечения кровотечений в онкологии // Клиническая онкогематология. Фундаментальные исследования и клиническая практика. 2009. Т. 2, № 1. С. 59-62.
4. Осипова Н.А. и др. Ингибиторы фибринолиза транексамовая кислота и апротинин при радикальной простатэктомии: проспективное рандомизированное сравнительное исследование // Анестезиология и реаниматология. 2012. № 5. С. 35-42.
5. Чиссов В.И., Осипова Н.А., Ермолаев П.М. и др. Тромбоэмболические и геморрагические осложнения в онкологической хирургии // Российский онкологический журнал. 2011. № 1. С. 26-29.
6. Янчевский П.Н. и др. Использование транексамовой кислоты при радикальной простатэктомии с целью уменьшения кровопотери [Электронный ресурс] // Актуальные проблемы медицины: Материалы ежегод. итоговой науч.-практ. конф. Гродно, 2019. С. 644-646.
7. Alvarez J., Santiveri F., Ramos I., Vela E., Baldoma N. Tranexamic acid reduces blood transfusion in total knee arthroplasty even when a blood conservation program is applied // European Journal of Anaesthesiology. 2008. V. 25. P. 81.
8. Ortmann E., Besser M. W., Klein A. A. Antifibrinolytic agents in current anaesthetic practice // Br. J. Anaesth. 2013. V. 111, № 4. P. 549–563.
9. Ramakrishna P., Abhiruchi P., Shibany P., Gopinath R. Single Intravenous Bolus Versus Perioperative Continuous Infusion of Tranexamic Acid to Reduce Blood Loss in Abdominal Oncosurgical Procedures: A Prospective Randomized Double-Blind Clinical Study // J. Anaesthesiol. Clin. Pharmacol. 2018. № 4. P. 529-534.

References

1. Borisov D.B, Yudin S.V., Lebedev L.A. et al. Vybor rezhima dozirovanija traneksamovoj kisloty pri jendoprotezirovanii sustavov [Choice of a tranexamic acid dose regimen during endoprosthetic replacement of joints] // Vestnik anesteziologii i reanimatologii. 2011. V. 8(5). P. 41-44.
2. Dulaev A.K., Tsed A.N., Mushtin N.E. Primeneniye traneksamovoy kisloty pri endoprotezirovanii tazobedrennogo sustava u patsiyentov, nakhodyashchikhsya na khronicheskom gemodialize [The use of transexamic acid for total hip arthroplasty in chronic hemodialysis patients]. Vestnik khirurgii. 2018. T. 4 S. 47-51.
3. Kurmukov I.A. Antifibrinolitiki – vspomogatelnye preparaty profilaktiki i lechenija krovotechenij v onkologii [Antifibrinolytic agents can be used in the treatment of bleeding complications in oncology]. Klinicheskaja onkogematologija. Fundamentalnye issledovanija i klinicheskaja praktika. 2009. T. 2, № 1. S. 59-62.
4. Osipova N.A., Eldarkhanov D.R., Khoronenko V.E., Khovanskaya T.P., Petrova V.V., Alekseev B.Ya. Ingibitory fibrinoliza traneksamovaja kislota i aprotinin pri radikalnoj prostatjektomii: prospektivnoe randomizirovannoe sravnitelnoe issledovanie [Fibrinolysis inhibitors tranexamic acid and aprotinine: prospective randomized comparative study]. Anesteziologija i reanimatologija 2012. № 5. S. 35-42.
5. Chissov V.I., Osipova N.A., Yermolayev P.M. Tromboembolicheskiye i gemorragicheskiye oslozhneniya v onkologicheskoy khirurgii [Thromboembolic and hemorrhagic complications in cancer surgery] // Ros. onkol. zhurn. 2011. № 1. S. 6-29.
6. Yanchevsky P.N. et al.The use of tranexamic acid in radical prostatectomy with the aim of exposure to blood loss [Electronic resource] / // Actual problems of medicine: annual materials. Final scientific practical Conf., Grodno, 2019. S. 644-646.
7. Alvarez J., Santiveri F., Ramos I., Vela E., Baldoma N. Tranexamic acid reduces blood transfusion in total knee arthroplasty even when a blood conservation program is applied. European Journal of Anaesthesiology. 2008. V. 25. P. 81.
8. Ortmann E., Besser M.W., Klein A.A. Antifibrinolytic agents in current anaesthetic practice // Br. J. Anaesth. 2013. V. 111, N 4. P. 549–563.
9. Ramakrishna P., Abhiruchi P., Shibany P., Gopinath R. Single Intravenous Bolus Versus Perioperative Continuous Infusion of Tranexamic Acid to Reduce Blood Loss in Abdominal Oncosurgical Procedures: A Prospective Randomized Double-Blind Clinical Study. J. Anaesthesiol. Clin. Pharmacol. 2018. N 4. P. 529-534.

СЛУЧАЙ ИЗ ПРАКТИКИ

УДК 616.98:578.834.11

Клинические проявления COVID-19 у ВИЧ-инфицированных пациентов

Е.А.Арбулиева[1], С.А.Магомедова[1], Ц.Ш.Омарова[1], З.Г. Тагирова[1], И.Т. Шахбанов[1], Х.Д. Перадзе[2]

[1]ФГБОУ ВО «Дагестанский государственный медицинский университет» МЗ РФ, Махачкала;
[2]ФГБОУ ВО «Санкт-Петербургский государственный педиатрический медицинский университет» МЗ РФ

Резюме
Взаимодействие ВИЧ и SARS-CoV-2, патогенетические особенности и клинические проявления сочетанной инфекции пока остаются актуальной темой дальнейших исследований. В Республиканский центр инфекционных болезней (Махачкала) были госпитализированы 7 пациентов с новой коронавирусной инфекцией, у которых имелся также ВИЧ. Все случаи заболевания закончились летальными исходами, что было связано с выраженным иммунодефицитом. Представленный случай заболевания новой коронавирусной инфекции COVID-19 у ВИЧ-инфицированной пациентки закончился выздоровлением, несмотря на тяжелый иммунодефицит.
Ключевые слова: вирус, COVID-19, ВИЧ, иммуносупрессия.

Clinical manifestations of COVID-19 in HIV-infected patients

E.A. Arbulieva[1], S.A. Magomedova[1], Ts.Sh. Omarova[1], Z.G. Tagirova[1], I.T. Shakhbanov[1], Kh.D. Peradze[2]

[1] FSBEI HE "Dagestan State Medical University" MH RF, Makhachkala;
[2] FSBEI HE "St. Petersburg State Pediatric Medical University" MH RF

Summary
The interaction of HIV and SARS-CoV-2, pathogenetic features and clinical manifestations of co-infection are still a topical topic for further research. The Republican Center for Infectious Diseases (Makhachkala) hospitalized 7 patients with a new coronavirus infection who also had HIV. All cases of the disease were fatal, which was associated with severe immunodeficiency. The presented case of a new coronavirus infection COVID-19 in an HIV-infected patient ended in recovery, despite severe immunodeficiency.
Key words: virus, COVID-19, HIV, immunosuppression.

Введение

Современный мир столкнулся с новым видом коронавирусной инфекции, которая за несколько месяцев приобрела характер пандемии. Уже зарегистрировано более 105 миллионов заражений новым коронавирусом (англ. Coronavirus disease - 2019, далее COVID-19), число жертв превысило 2,3 миллиона [1].

Вместе с тем в настоящее время человечество переживает одновременное течение и другой пандемии – ВИЧ-инфекции. При этом пораженность населения планеты ВИЧ-инфекцией составляет около 30 миллионов человек, а в некоторых странах Центральной и Южной Африки инфицировано до ¼ части жителей. Стремительное распространение SARS-CoV-2 по континентам свидетельствует о том, что в скором времени количество больных с сочетанной инфекцией увеличится.

До настоящего времени нет доказательств более высокого уровня инфицирования SARS-CoV-2 или иного его течения у людей с ВИЧ-инфекцией. Однако наличие выраженной иммуносупрессии, сопутствующих заболеваний и состояний, порой не связанных с ВИЧ, и других факторов могут отягощать течение COVID-19 [2].

Развивающаяся пандемия COVID-19 может создать ряд дополнительных проблем для здоровья лиц, живущих с ВИЧ, у которых, как правило, имеется также много других заболеваний. Они могут подвергнуться повышенному риску возникновения серьезных осложнений, вызванных COVID-19 [3-5].

В настоящее время американские центры по контролю и профилактике заболеваний и Международное общество борьбы со СПИДом рассматривают ВИЧ-инфицированных лиц с низким содержанием CD4-лимфоцитов или без антиретровирусной терапии (АРВТ) как потенциально уязвимых и склонных к более тяжелому течению COVID-19 [6-8]. Эта озабоченность основана на результатах наблюдения за другими респираторными заболеваниями, включая пневмококковую пневмонию и туберкулез легких, где ЛЖВ (лица, живущие с ВИЧ) с ослабленным иммунитетом имеют значительно худшие исходы и прогнозы для здоровья [9, 10].

Взаимодействие ВИЧ и SARS-CoV-2, патогенетические особенности, клинические проявления сочетанной инфекции пока остаются актуальной темой дальнейших исследований. Следует отме-

Для корреспонденции:
Магомедова Саният Ахмедгаджиевна – кандидат медицинских наук, доцент кафедры инфекционных болезней ФПК и ППС ФГБОУ ВО «Дагестанский государственный медицинский университет» МЗ РФ.
Адрес: 367000, Махачкала, пл. Ленина, 1а.
E-mail: saniyat-magomedova@yandex.ru
Тел.: +79634174554
Статья поступила 16.12.2020 г., принята к печати 9.02.2021 г.

тить, что эти два вируса оказывают существенное воздействие на иммунную систему человека. Если по ВИЧ механизмы взаимодействия его с иммунокомпетентными клетками изучены и хорошо описаны в литературе, то по SARS-CoV-2 эти исследования только начаты. Они необходимы для разработки в ближайшей перспективе клинических рекомендаций по оказанию медицинской помощи ВИЧ-инфицированным пациентам с COVID-19.

Представляем **клинический случай** новой коронавирусной инфекции COVID-19 у ВИЧ-инфицированной пациентки в стадии 4б, без АРВТ, закончившийся неполным выздоровлением.

Больная Г., 1985 г.р., поступила 06.08.2020 г. в Республиканский центр инфекционных болезней (РЦИБ) МЗ РД (г. Махачкала) с жалобами на повышение температуры до 38°С, общую слабость, сухой редкий кашель, одышку, снижение обоняния. Из анамнеза болезни: болеет с 25.07.2020 г., начало было острое, с повышения температуры тела, сухого кашля, слабости. Обратилась 27.07.20 г. к участковому терапевту, было назначено лечение (парацетамол, ремаксол, бифидумбактерин - 10 дней). Состояние не улучшалось, в связи с чем по скорой медицинской помощи была доставлена в РЦИБ. Из анамнеза жизни: страдает ВИЧ предположительно с 2014 года, взята на диспансерный учет 29.07.2020 г., получает АРВТ (ламивудин, калетру и вирфотен) в течение 2-х недель. Страдает хроническим гепатитом С с 2010 г. При поступлении: температура - 38,5°С; ЧДД - 20 в мин; ЧСС - 78 в мин; АД - 120/80 мм рт. ст., SpO2 - 98%. Общее состояние пациентки тяжелое. Пациентка астенизирована. Во времени и пространстве ориентирована. На вопросы отвечает правильно. Менингеальные симптомы отсутствуют. Кожные покровы бледные, холодный пот, сыпи нет. Телосложение нормостеническое. Лимфатические узлы не увеличены. Щитовидная железа не увеличена. Костно-мышечная система без деформации. Язык сухой, обложен беловатым налетом, отмечает выраженную сухость в ротовой полости. Живот округлой формы, участвует в акте дыхания, при пальпации отмечает дискомфорт, периодические боли в животе. Печень, селезенка не увеличены. Визуально область почек не изменена. Симптом поколачивания отрицательный с обеих сторон. Диурез в норме.

При лабораторном обследовании были выявлены следующие изменения (табл. 1 и 2).

Таблица 1

Общий анализ крови

ДАТА	HB, г/л	WBC /10^9	СОЭ мм/ч	RBC,/10^{12}	PLT,/10^9	GRA,%	LIM,%	MID,%	MCV	HCT
06.08.20	94	3,2	65	2,97	132	81,4	12,8	5,8	80,3	23,9
08.08.20	88	5,0	70	2,85	141	83,8	11,5	4,7	79,6	22,7
17.08.20	79	3,1	68	2,88	278	67,8	22,9	9,2	81,9	23,6
21.08.20	84	4,9	44	2,98	363	63,9	26,0	10,1	83,1	24,7
26.08.20	93	4,2	46	3,33	357	58,6	28.2	8,2	91,9	30,6

Таблица 2

Биохимический анализ крови

Дата	Билирубин общий, мкмоль/л	Глюкоза, ммоль/л	АЛТ, ЕД/л	АСТ, ЕД/л	Креатинин, мкмоль/л	Мочевина, ммоль/л	СРБ, мг/л	Железо, мкмоль/л
06.08.20	5,3	3,7	10	29	69	4,2	25	4,9
11.08.20	6,8	4,4	23	15	55	3,2	38	3,0
13.08.20	5,1	5,2	12	14	54	3,1	70	5,6
15.08.20	6,5	4,7	20	26	52	3,2	98	6,0
17.08.20	3,1	5,2	17	25	47	3,1	31	6,9

Кровь на K^+ – 3,49; Na^+ – 133,5; Ca^{++} – 1,32 ммоль/л.

КТ органов грудной клетки (от 07.08.20г.) – в легких с обеих сторон на всех уровнях исследования определяются множественные сливающиеся поля «матового стекла» с выраженными элементами консолидации. Поражение правого легкого – 30-40%, левого легкого – 30%. Костальная и междолевая плевра уплотнены. Двусторонняя полисегментарная пневмония (вирусного характера) КТ 2.

Мазок из зева и носа на SARS-CoV-2 от 07.08.20 г., 14.08.20 г., 21.08.20 г., 26.08.20 г. – положительно, от 29.08.20 г. – отрицательно.

Мазок из зева и носа на флору и чувствительность от 07.08.20 г.: выделены дрожжеподобные грибы рода CANDIDA 10^8.

Коагулограмма от 06.08.20 г.: фибриноген – 4,23 г/л, ПТИ – 100,4%, ТВ – 26,0 сек.; от 26.08.20 г.: ПТИ – 116%, фибриноген – 4,45 г/л, ТВ – 30,7 сек. D-димер от 06.08.20 г. – 0,98 мг/л. Прокальцитонин от 06.08.20 – 0,0475 мг/л, от 25.08.20 – 0,0884 мг/л.

Кровь на иммунограмму от 29.07.20 г.: CD4 – 30 клеток, CD8 – 390 клеток, CD4/CD8 – 0,08.

Кровь на ПЦР РНК ВГС от 29.07.20 г.: 3а генотип. Кровь на ИФА от 29.07.20 г.: анти-HIV и анти-HCV Ig обнаружены.

Больной был установлен клинический диагноз:

Основной: U07.1 Новая коронавирусная инфекция COVID-19, лабораторно подтвержденная (ПЦР РНК SARS COV -2 (+), от 07.08.20 г.), тяжелая форма.

Осложнения: J12.8 Двусторонняя вирусная пневмония, тяжелое течение (КТ3).

Сопутствующий диагноз: В20. ВИЧ, стадия 4б. В18.2 Хронический гепатит С, минимальная ферментативная активность, фаза репликации (РНК ВГС+, 3а генотип).

С 30 июля 2020 г. больная получала по поводу ВИЧ ритонавир/лопинавир в дозе 200 мг/50мг по 2 таблетки 2 раза в сутки, тенофовир по 300 мг в сутки, ламивудин по 150 мг 2 раза в сутки. В отделении больная получила лечение: прон-позиция, увлажненный кислород, была назначена антибактериальная и противогрибковая терапия по протоколу лечения пациентов с ВИЧ (в/в капельно цефепим 1 г х 2 раза в день, флуконазол 100,0 мл/200 мг в/в капельно), а также надропарин кальция по 0,6мл х 2 раза в день, АЦЦ по 200 мг х 3 раза в день, в/в капельно дексаметазон 8,0 мг, в/в капельно реамберин 400,0 мл х 1 раз в день, в/в капельно стерофундин 500,0 мл х 1 раз в день, в/в капельно адеметионин 400 мг в сутки, интестибактериофаг по 40 мл 4 раза в сутки.

У больной в течение 10 суток сохранялась лихорадка, антибактериальная терапия менялась, был назначен меронем 1,0 г х 3 раза в день в/в струйно, но эффекта от проводимой терапии не отмечалось. Состояние было расценено как тяжелое, СРБ повысился до 98 мг/л, снизилась сатурация до 92%, при повторном КТ отмечалось поражение легких до 70%, была назначена иммуносупрессивная терапия дексаметазоном в дозе 20 мг в сутки. Из-за сопутствующего диагноза введение тоцилизумаба и других таргентных препаратов было противопоказано. На 11 сутки стационарного лечения у больной наметилась положительная динамика, нормализовалась температура, постепенно повысилась сатурация, уменьшилась слабость и потливость, появился аппетит.

Учитывая отсутствие одышки и кашля, нормализацию температуры, положительную динамику по данным клинико-лабораторных обследований и согласно временным клиническим рекомендациям, больная была выписана 30.08.2020 г. на 37-й день болезни из стационара под наблюдение участкового терапевта. Больная была осмотрена в ГБУ РД «РЦИБ и СПИД» повторно через месяц после выписки, при обследовании у больной была выявлена положительная динамика по иммунному статусу (CD4 – 654 клеток, CD8 – 824 клеток, CD4/CD8 – 0,79).

Литература

1. UNAIDS Data 2019.Joint United Nations Programme on HIV/AIDS, Geneva, 2020 URL: https://www.unaids.org/sites/default/files/media_asset/2019-UNAIDS-data_en.pdfn.
2. EACS & BHIVA Statement on risk of COVID-19 for people living with HIV (PLWH). 2020. URL: EACS & BHIVA Statement on risk of COVID-19 for people living with HIV (PLWH)
3. Shiau S., Krause K.D., Valera P., Swaminathan S., Halkitis P.N. The Burden of COVID-19 in People Living with HIV: A Syndemic Perspective // AIDS Behav. 2020.Vol. 24(8). P. 2244-2249.
4. Guo W., Weng H.L., Bai H., Liu J., Wei X.N., Zhou K., Sande A. Quick Community Survey on the Impact of COVID-19. Outbreak for the Healthcare of People Living With HIV // Zhonghua Liu Xing Bing Xue Za Zhi. 2020. V. 41 (5). P. 662-666.
5. Tan, L., Wang, Q., Zhang, D. et al. Lymphopenia predicts disease severity of COVID-19: a descriptive and predictive study // Sig. Transduct. Target Ther. 2020. V. 5 (1). P. 33.
6. Zheng, M. et al. Functional exhaustion of antiviral lymphocytes in COVID-19 patients // Cell. Mol. Immunol. 2020. Vol. 17 (5).P. 533-535.
7. US Centers for Disease Control and Prevention. What to Know About HIV and COVID-19. URL: https://www.cdc.gov/coronavirus/2019-ncov/need-extra-precautions/hiv.html. (access date: 16.04.2020)
8. Hirschtick R.E., Glassroth J., Jordan M.C., Wilcosky T.C., Wallace J.M., Kvale P.A. Bacterial pneumonia in persons infected with the human immunodeficiency virus. Pulmonary complications of HIV infection study group // N Engl. J Med. 1995. V. 333, N 13. P. 845–851.
9. Lawn S.D., Myer L., Edwards D., Bekker L.G., Wood R. Short-term and long-term risk of tuberculosis associated with CD4 cell recovery during antiretroviral therapy in South Africa // AIDS. 2009. V. 23(13). P. 1717–1725.

Сведения о соавторах:

Арбулиева Елена Анатольевна – кандидат медицинских наук, доцент, заведующая кафедрой инфекционных болезней ФПК и ППС ФГБОУ ВО «Дагестанский государственный медицинский университет» МЗ РФ.
Адрес: 367000, Махачкала, пл. Ленина, 1а.
E-mail: arbulieva@mail.ru
Тел.: +79094780966

Омарова Цибац Шамиловна – ассистент кафедры инфекционных болезней ФПК и ППС ФГБОУ ВО «Дагестанский государственный медицинский университет» МЗ РФ.
Адрес: 367000, Махачкала, пл. Ленина, 1а.
E-mail: cibac_omarova@mail.ru
Тел.: +79282180160

Тагирова Зарема Гаджимирзоевна – доктор медицинских наук, доцент кафедры эпидемиологии ФГБОУ ВО «Дагестанский государственный медицинский университет» МЗ РФ.
Адрес: 367000, Махачкала, пл. Ленина, 1а.
E-mail: tagirovaz05@mail.ru
Тел.: +79064467899

Шахбанов Ислам Тажудинович – студент 6 курса лечебного факультета ФГБОУ ВО «Дагестанский государственный медицинский университет» МЗ РФ.
Тел.: 89034240130

Перадзе Хатуна Джемалиевна – кандидат медицинских наук, доцент кафедры инфекционных болезней взрослых и эпидемиологии ФГБОУ ВО «Санкт-Петербургский государственый педиатрический медицинский университет» МЗ РФ.
Адрес: 194000, Санкт-Петербург, ул. Литовская, 2.
E-mail: doct.peradze@mail.ru
Тел.: +79219490717

УДК 616.728.2-071

Фиксация перелома лонной кости имплантатом, изготовленным с помощью 3D-печати (клиническое наблюдение)

Э.И. Солод[1,2,3], А.Ф. Лазарев[3], М.А. Абдулхабиров[1,2], Р.А. Петровский[1], А.О. Момбеков[1], А.В. Овчаренко[4], Н.И. Карпович[1], Т.Р. Гусайниев[1]

[1] ФГАОУ ВО «Российский университет дружбы народов», Москва;
[2] ГБУЗ «Городская клиническая больница им. А.К. Ерамишанцева ДЗМ», Москва;
[3] ФГБУ «Национальный медицинский исследовательский центр травматологии и ортопедии им. Н.Н. Приорова» МЗ РФ, Москва;
[4] ГБУЗ КО «Калужская областная клиническая больница скорой медицинской помощи им. К.Н. Шевченко», Калуга

Резюме
Представлен клинический случай использования имплантата для фиксации перелома лонной кости, изготовленного методом 3D-печати. Пациент, 42 года, с кататравмой в результате падения с третьего этажа госпитализирован в отделение интенсивной терапии. Инициировано лечение по протоколу ATLS. Диагноз: перелом костей таза AO/OTA 61-B2.1c, 61-A2.1. Алкогольное опьянение. Хронический вирусный гепатит С. Через 8 суток с момента травмы выполнена окончательная фиксация лонной кости изготовленным с помощью 3D-печати штифтом, остеосинтез боковых масс крестца канюлированным винтом 7,3 мм. В первые сутки после операции пациент активизирован с помощью костылей. Ранний послеоперационный период без осложнений.
Ключевые слова: перелом, лонная кость, тазовое кольцо, аддитивные технологии.

Fixation of a pubic bone fracture with an implant made by 3D printing (clinical observation)

E.I. Solod[1,2,3], A.F. Lazarev[3], M.A. Abdulhabirov[1,2], R.A. Petrovsky[1], A.O. Mombekov[1], A.V. Ovcharenko[4], N.I. Karpovich[1], T.R. Gusainiev[1]

[1] FSAEI HE “Peoples' Friendship University of Russia”, Moscow;
[2] SBHI “City Clinical Hospital by A.K. Eramishantsev of DHM, Moscow;
[3] FSBI “National Medical Research Center of Traumatology and Orthopaedics by N.N. Priorov” MH RF, Moscow;
[4] SBHI KR “Kaluga Regional Clinical Hospital of Emergency Medical Care by K.N. Shevchenko”, Kaluga

Summary
A clinical case of using an implant for fixation of a pubic bone fracture made by 3D printing presented. A 42-year-old patient with catatrauma because of a fall from the third floor admitted to the intensive care unit. Treatment initiated using the ATLS protocol. Diagnosis: fracture of the pelvic bones AO / OTA 61-B2.1c, 61-A2.1. Alcoholic intoxication. Chronic viral hepatitis C. After 8 days from the moment of injury, final fixation of the pubic bone with a nail made using 3D-printing, osteosynthesis of the lateral sacral masses with a 7.3 mm cannulated screw performed. On the first day after the operation, the patient activated with crutches. Early postoperative period without complications.
Key words: fracture, pubic bone, pelvic ring, additive technology.

Введение

Современная 3D-визуализация КТ и МРТ позволяет детально реконструировать анатомию пациента. В 1984 г. Ch. Hall разработал метод лазерной стереолитографии, позволяющий переводить цифровые изображения в физические объекты [17], что обеспечило широкое применение в последнее десятилетие технологии 3D-печати, в том числе в травматологии и ортопедии [2]. С ее помощью возможно изготовление как пластиковых моделей костей, облегчающих предоперационное планирование, так и индивидуальных металлических имплантатов из титанового или хром-молибденового порошка [23]. Отработаны технологии производства индивидуальных имплантатов и различных инструментов с помощью 3D-печати [10].

Аддитивные технологии широко применяются в области протезирования суставов [20]. Индивидуально изготовленные ножки для эндопротезов тазобедренных суставов обеспечивают лучшую первичную стабильность и снижают микроподвижность за счет более плотного прилегания в костномозговом канале и возможности формирования поверхности с разной пористостью для усиления остеоинтеграции [7]. При наличии костных дефектов прочность фиксации и биоинтеграция окружающих тканей при использовании высокопористых титановых имплантатов, изготовленных с помощью аддитивных технологий, выше, чем при

Для корреспонденции:
Солод Эдуард Иванович – доктор медицинских наук, профессор кафедры травматологии и ортопедии ФГАОУ ВО «Российский университет дружбы народов», врач травматолог-ортопед ФГБУ «Национальный медицинский исследовательский центр травматологии и ортопедии им. Н.Н. Приорова» МЗ РФ, научный консультант 2-го травматологического отделения ГКБ ГБУЗ «Городская клиническая больница им. А.К. Ерамишанцева ДЗМ».
Статья поступила 2.11.2020 г., принята к печати 9.02.2021 г.

эндопротезировании имплантатами со стандартной пористостью [6]. Аддитивные технологии позволяют также облегчить протезирование голеностопного и коленного суставов [8, 18].

Отечественные публикации, связанные с аддитивными технологиями в травматологии и ортопедии, в основном посвящены проблемам эндопротезирования суставов и лечению деформаций позвоночника [3, 4, 5]. Для остеосинтеза переломов лонных костей предложены фиксация канюлированным винтом, подкожной транспедикулярной системой INFIX, фотодинамическая стабилизация [14, 15, 16,]. Отечественными авторами разработан способ остеосинтеза переломов лонной кости штифтом с блокированием Pu-Lock.[2]. Сложная анатомия переднего отдела тазового кольца и механика распределения нагрузки предъявляют специфические требования для имплантатов. Технологии 3D-печати позволяют в короткие сроки изготавливать имплантаты с заданными параметрами.

Нами представлен, на наш взгляд, интересный для клиницистов клинический случай малоинвазивной фиксации перелома лонной кости имплантатом, изготовленным с помощью 3D-печати.

Мужчина 42 лет, кататравма в результате падения с третьего этажа. Госпитализирован бригадой СМП. Инициировано лечение по протоколу ATLS. [17] При поступлении АД – 110/80 мм рт. ст.; PS – 107 уд/мин., ЧДД – 21 в мин. Психоэмоциональное возбуждение. Осмотрен мультидисциплинарной бригадой, начата инфузионная терапия и седация пациента. Учитывая стабильное состояние по шкале Pape-Krettek [18], сразу выполнена пан-КТ (компьютерная томография всего тела) (рис. 1). Установлен диагноз: «Перелом боковой массы крестца справа Denis I, перелом верхней ветви лонной кости слева Nakatani II. Оскольчатый перелом крыла подвздошной кости слева. AO/OTA 61-B2.1c, 61-A2.1. Алкогольное опьянение. Хронический вирусный гепатит С. Артроз правого тазобедренного сустава 3 ст.» [13, 11, 19].

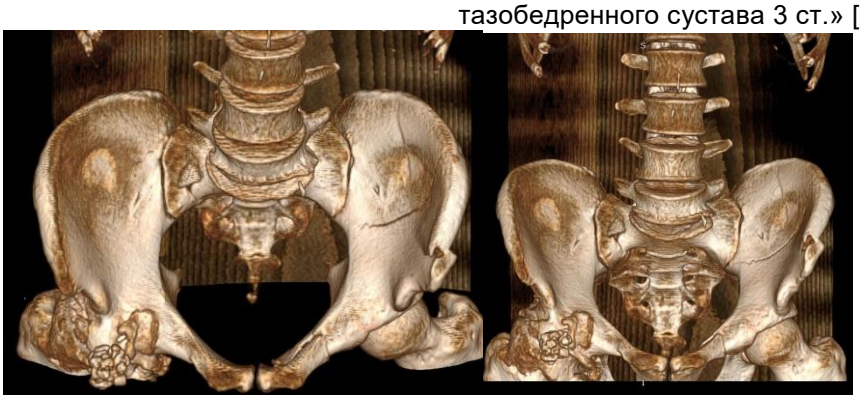

Рис. 1. КТ таза 3D-реконструкция: слева – проекция «вход в таз», справа – обзорная проекция

Пациент госпитализирован в отделение интенсивной терапии, где развилось абстинентное состояние с делирием, в связи с чем окончательную стабилизацию тазового кольца пришлось отложить. Во время предоперационного планирования принято решение о выполнении малоинвазивной фиксации как заднего, так и переднего отделов тазового кольца. За счет стабилизации переднего отдела тазового кольца происходит равномерное распределение нагрузки, что позволяет проводить раннюю активизацию без болевого синдрома и минимизировать риски миграции фиксаторов [1, 9]. Совместно с инженерами ФГУП "ЦИТО" нами разработан стержень для фиксации переломов лонных костей. Спроектирована STL-модель стержня (рис. 2).



Рис. 2. STL-модель стержня: верхний – вид сверху; нижний – вид спереди

Посредством 3D-печати из сплава EOS Titanium Ti64ELI по технологии прямого лазерного спекания металлов DMLS (Direct Metal Laser Sintering) изготовлен стержень для остеосинтеза лонной кости (рис. 3).



Рис. 3. Изготовленный стержень: верхний – вид спереди; нижний – вид сверху

На восьмые сутки после травмы выполнен остеосинтез лонной кости штифтом слева.

Хирургическая техника установки штифта.

Вертикальным доступом 3 см в проекции лонного симфиза остро и тупо обнажены мягкие ткани в направлении лонного бугорка. Выполнено ретроградное введение направляющей спицы 3.2 мм в проксимальный отломок с последующим рассверливанием точки входа канюлированным сверлом диаметром 5 мм (рис. 4).

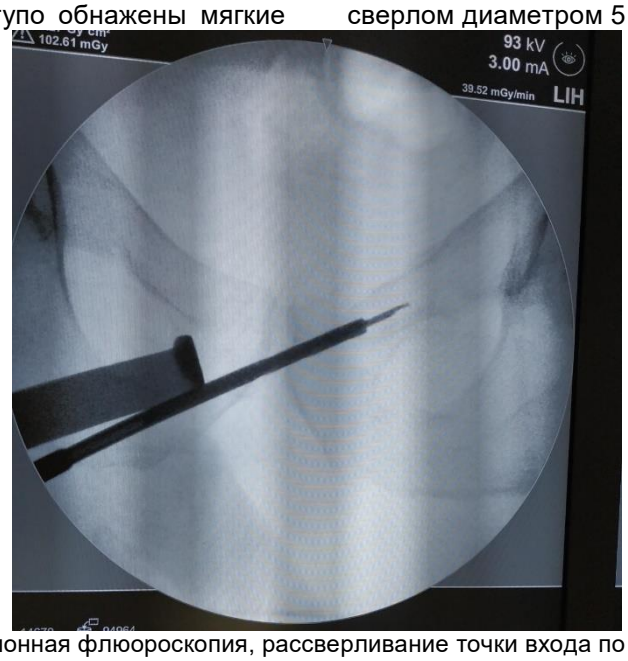

Рис. 4. Интраоперационная флюороскопия, рассверливание точки входа по направляющей спице

Затем с использованием динамического ЭОП контроля в рентгенологических проекциях «вход» и «выход из таза» внедрили фиксирующий стержень в проксимальный отломок в направлении крыши вертлужной впадины до момента достижения наконечником фиксирующего стержня сурсила – рентгенологического отображения самой нагружаемой зоны крыши вертлужной впадины (рис. 5).

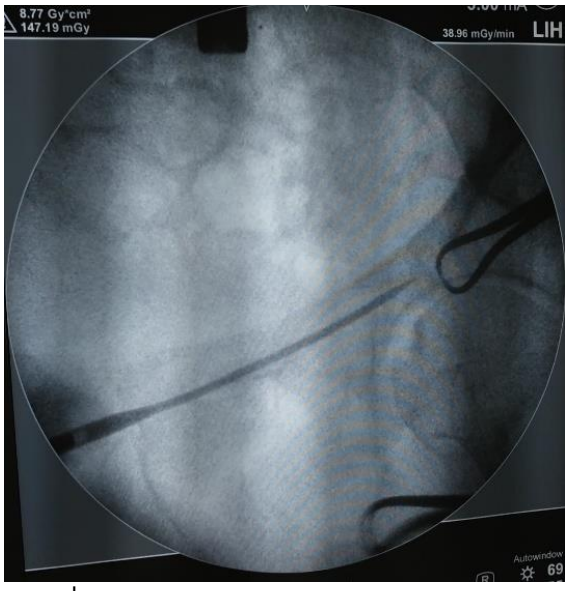

Рис. 5. Интраоперационная флюороскопия, контроль экстраартикулярного расположения штифта в «комбинированной выход-запирательной» проекции

После выполнения ЭОП контроля расположения стержня в «запирательной» и «комбинированной выход-запирательной» и «выход-подвздошной» рентгенологических проекциях и, убедившись в расположении блокирующей накладки на теле лонной кости, в резьбовые отверстия вкрутили направляющие втулки под сверло диаметром 2.8 мм. Используя втулки как направляющие рычаги, выполнили моделирование блокирующей пластинки в коронарной плоскости для ее более анатомичного прилегания к кости. По направляющим втулкам, под ЭОП контролем в проекции «вход в таз» сверлом 2.8 мм сформировали 2 канала для блокирующих винтов. С помощью измерителя была определена необходимая длина винтов. Защитные втулки удалены. Под контролем глаза выполнено блокирование штифта двумя блокируемыми винтами 3.5 мм длиной 14 и 12 мм с помощью отвертки с динамическим ограничением 1.5 Нм. ЭОП контроль (рис. 6).

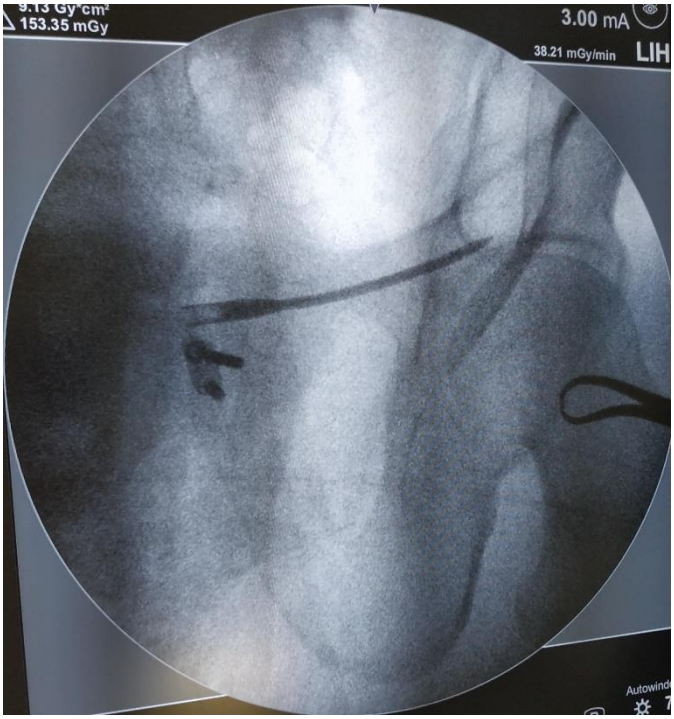

Рис. 6. Интраоперационная флюороскопия, окончательный вид в проекции «выход из таза»

Затем выполнена малоинвазивная фиксация боковой массы крестца канюлированным винтом справа. Послойное ушивание ран. Кровопотеря 50 мл. Назначен послеоперационный КТ контроль с целью определения положения имплантатов (рис.7).

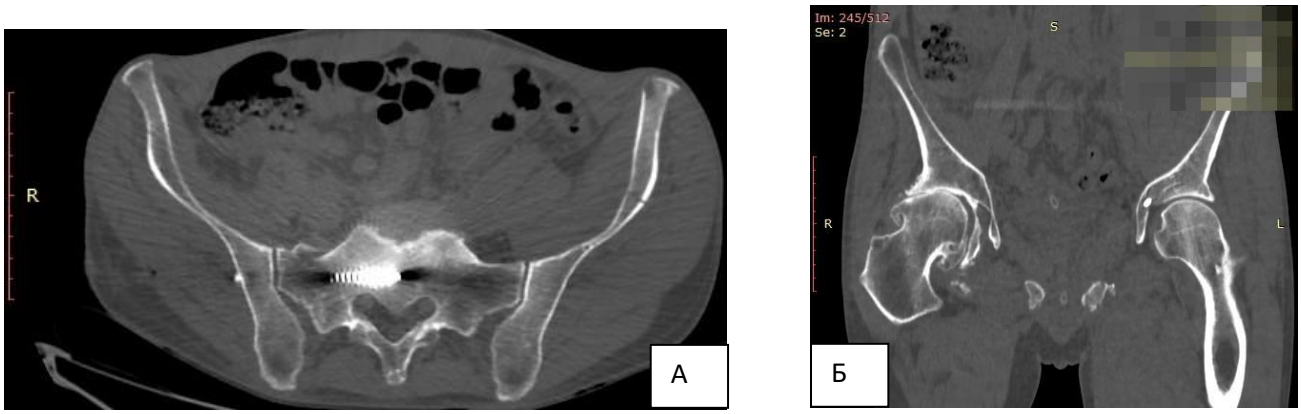

Рис. 7. Послеоперационная КТ. А – аксиальный срез, визуализирующий внутрикостное, экстраканальное расположение винта. Б – коронарный срез, визуализирующий экстраартикулярное расположение штифта

Пациент активизирован на следующие сутки после оперативного лечения.

Ранний послеоперационный период без осложнений. Выписан на 12-е сутки после травмы, даны рекомендации.

Литература

1. Донченко С.В., Дубров В.Э., Голубятников А.В. и др. Способы окончательной фиксации тазового кольца, основанные на расчетах конечно-элементной модели // Вестник травматологии и ортопедии им. Н.Н. Приорова. 2014. № (1). С. 38-44.
2. Иванов П.А., Заднепровский Н.Н., Неведров А.В. и др. Внутрикостная фиксация переломов лонной кости штифтом с блокированием: первый клинический опыт // Травматология и ортопедия России. 2018. Т. 24(4). С.111-120.
3. Коваленко А.Н., Джавадов А.А., Шубняков И.И. и др. Среднесрочные результаты использования индивидуальных конструкций при ревизионном эндопротезировании тазобедренного сустава // Травматология и ортопедия России. 2019. Т. 25 (3). С. 37-46.
4. Коваленко А.Н., Шубняков И.И., Билык С.С. и др. Современные технологии лечения тяжелых костных дефектов в области вертлужной впадины: какие проблемы решают индивидуальные имплантаты? // Политравма. 2017. № (1). Р. 72-81.
5. Кулешов А.А., Ветрилэ М.С., Шкарубо А.Н. и др. Аддитивные технологии в хирургии деформаций позвоночника // Вестник травматологии и ортопедии им Н.Н. Приорова. 2018. № (3-4). С. 19-29.
6. Тихилов Р.М., Конев В.А., Шубняков И.И. и др. Аддитивная технология в полном восстановлении функции сустава при эндопротезировании (экспериментальное исследование) // Хирургия. Журнал им. Н.И. Пирогова. 2019. № (5). С.52-56.
7. Abdelaal O., Darwish S., El-Hofy H. et al. Patient-specific design process and evaluation of a hip prosthesis femoral stem // Int. J. Artif. Organs. 2019. V. 42(6). P. 271-290.
8. Belvedere C., Siegler S., Fortunato A. et al. et al. New comprehensive procedure for custom made total ankle replacements: medical imaging, joint modeling, prosthesis design, and 3D printing // J. Orthop. Res. 2019. V. 37(3). P.760-768.
9. Bodzay T., Sztrinkai G., Pajor S. et al. Does surgically fixation of pubic fracture increase the stability of the operated posterior pelvis? // Eklem Hastalik Cerrahisi. 2014. V. 25(2). P. 91-95.
10. Bruns N., Krettek C. [3D printing in trauma surgery: Planning, printing and processing] // Unfallchirurg. 2019. V. 122 (4). P. 270-277. (In German).
11. Denis F., Davis S., Comfort T. Sacral fractures: an important problem. Retrospective analysis of 236 cases // Clin Orthop Relat Res. 1988. V. 227. P. 67-81.
12. Galvagno S.M., Nahmias J.T., Young D.A. Advanced Trauma Life Support® Update 2019 // Anesthesiology Clinics. 2019. V. 37(1). P. 13-32.
13. Meinberg E.G., Agel J., Roberts C. et al. Fracture and Dislocation Classification Compendium-2018 // Journal of Orthopaedic Trauma. 2018, V. 32. C. 71-76.
14. Oikonomidis S., Alabsi A., Ashqar G. et al. Intramedullary Stabilization of Pubic Ramus Fractures in Elderly Patients With a Photodynamic Bone Stabilization System (IlluminOss) // Geriatr Orthop Surg Rehabil. 2019. N 10: 2151459318824904.
15. Pape H.C., Krettek C. Management of fractures in the severely injured influence of the principle of «damage control orthopaedic surgery» // Unfallchirurg. 2003. V. 106(2). P. 87-96.
16. Routt M.L.C., Simonian P.T., Grujic L. Preliminary Report: The Retrograde Medullary Superior Pubic Ramus Screw for the Treatment of Anterior Pelvic Ring Disruptions: A New Technique // Journal of Orthopaedic Trauma. 1995. V. 9(1). P. 35–44.
17. Snyder T. J., Andrews, M., Weislogel M. et al. 3D Systems' Technology Overview and New Applications in Manufacturing, Engineering, Science, and Education // 3D printing and additive manufacturing. 2014. N 1(3). P.169–176.
18. Sporer S., MacLean L., Burger A. et al. Evaluation of a 3D-printed total knee arthroplasty using radiostereometric analysis: assessment of highly porous biological fixation of the tibial baseplate and metal-backed patellar component // Bone Joint J. 2019. V. 101-B (7 Supple C). P. 40–47.
19. Starr A.J., Nakatani T., Reinert C.M. et al. Superior Pubic Ramus Fractures Fixed With Percutaneous Screws: What Predicts Fixation Failure? // Journal of Orthopaedic Trauma. 2008. V. 22(2). P. 81-87.
20. Trauner K.B. The Emerging Role of 3D Printing in Arthroplasty and Orthopedics // J. Arthroplasty. 2018. V. 33(8). P. 2352-2354.
21. Vaidya R., Colen R., Vigdorchik J. et al. Treatment of unstable pelvic ring injuries with an internal anterior fixator and posterior fixation: initial clinical series // J. Orthop Trauma. 2012. V. 26(1). P. 1-8.
22. Wong T.M., Jin J., Lau T.W. et al. The use of three-dimensional printing technology in orthopaedic surgery // J. Orthop Surg (Hong Kong). 2017. V. 25(1): 2309499016684077.
23. Woo S.H., Sung M.J., Park K.S. et al. Three-dimensional-printing Technology in Hip and Pelvic Surgery: Current Landscape // Hip Pelvis. 2020. V. 32(1). P.1-10.

References

1. Donchenko S.V., Dubrov V.E., Golubyatnikov A.V. i dr. Sposoby okonchatel'noy fiksatsii tazovogo kol'tsa, osnovannyye na raschetakh konechno-elementnoy modeli [Methods for the final fixation of the pelvic ring based on the calculations of the finite element model] // Vestnik travmatologii i ortopedii im. N.N. Priorova. 2014. № (1). S. 38-44.
2. Ivanov P.A., Zadneprovskiy N.N., Nevedrov A.V. i dr. Vnutrikostnaya fiksatsiya perelomov lonnoy kosti shtiftom s blokirovaniyem: pervyy klinicheskiy opyt [Intraosseous fixation of pubic bone fractures with a locking pin: the first clinical experience] // Travmatologiya i ortopediya Rossii. 2018. T. 24(4). S.111-120.
3. Kovalenko A.N., Dzhavadov A.A., Shubnyakov I.I. i dr. Srednesrochnyye rezul'taty ispol'zovaniya individual'nykh konstruktsiy pri revizionnom endoprotezirovanii tazobedrennogo sustava [Medium-term results of the use of individual constructions in revision hip arthroplasty] // Travmatologiya i ortopediya Rossii. 2019. T. 25 (3). S. 37-46.
4. Kovalenko A.N., Shubnyakov I.I., Bilyk S.S. I dr. Sovremennyye tekhnologii lecheniya tyazhelykh kostnykh defektov v oblasti vertluzhnoy vpadiny: kakiye problemy reshayut individual'nyye implantaty? [Modern technologies for the treatment of severe bone defects in the acetabulum: what problems can individual implants solve?] // Politravma. 2017. № (1). P. 72-81.
5. Kuleshov A.A., Vetrile M.S., Shkarubo A.N. I dr. Additivnyye tekhnologii v khirurgii deformatsiy pozvonochnika [Additive technologies in surgery of spinal deformities] // Vestnik travmatologii i ortopedii im N.N. Priorova. 2018. № (3-4). S. 19-29.
6. Tikhilov R.M., Konev V.A., Shubnyakov I.I. I dr. Additivnaya tekhnologiya v polnom vosstanovlenii funktsii sustava pri endoprotezirovanii (eksperimental'noye issledovaniye) [Additive technology in complete restoration of joint function during arthroplasty (experimental study)] // Khirurgiya. Zhurnal im. N.I. Pirogova. 2019. № (5). S.52-56.
7. Abdelaal O., Darwish S., El-Hofy H. et al. Patient-specific design process and evaluation of a hip prosthesis femoral stem // Int. J. Artif. Organs. 2019. V. 42(6). P. 271-290.
8. Belvedere C., Siegler S., Fortunato A. et al. et al. New comprehensive procedure for custom made total ankle replacements: medical imaging, joint modeling, prosthesis design, and 3D printing // J. Orthop. Res. 2019. V. 37(3). P.760-768.
9. Bodzay T., Sztrinkai G., Pajor S. et al. Does surgically fixation of pubic fracture increase the stability of the operated posterior pelvis? // Eklem Hastalik Cerrahisi. 2014. V. 25(2). P. 91-95.
10. Bruns N., Krettek C. [3D printing in trauma surgery: Planning, printing and processing] // Unfallchirurg. 2019. V. 122 (4). P. 270-277. (In German).
11. Denis F., Davis S., Comfort T. Sacral fractures: an important problem. Retrospective analysis of 236 cases // Clin Orthop Relat Res. 1988. V. 227. P. 67-81.
12. Galvagno S.M., Nahmias J.T., Young D.A. Advanced Trauma Life Support® Update 2019 // Anesthesiology Clinics. 2019. V. 37(1). P. 13-32.
13. Meinberg E.G., Agel J., Roberts C. et al. Fracture and Dislocation Classification Compendium-2018 // Journal of Orthopaedic Trauma. 2018, V. 32. C. 71-76.
14. Oikonomidis S., Alabsi A., Ashqar G. et al. Intramedullary Stabilization of Pubic Ramus Fractures in Elderly Patients With a Photodynamic Bone Stabilization System (IlluminOss) // Geriatr Orthop Surg Rehabil. 2019. N 10: 2151459318824904.
15. Pape H.C., Krettek C. Management of fractures in the severely injured influence of the principle of «damage control orthopaedic surgery» // Unfallchirurg. 2003. V. 106(2). P. 87-96.
16. Routt M.L.C., Simonian P.T., Grujic L. Preliminary Report: The Retrograde Medullary Superior Pubic Ramus Screw for the Treatment of Anterior Pelvic Ring Disruptions: A New Technique // Journal of Orthopaedic Trauma. 1995. V. 9(1). P. 35–44.
17. Snyder T. J., Andrews, M., Weislogel M. et al. 3D Systems' Technology Overview and New Applications in Manufacturing, Engineering, Science, and Education // 3D printing and additive manufacturing. 2014. N 1(3). P.169–176.
18. Sporer S., MacLean L., Burger A. et al. Evaluation of a 3D-printed total knee arthroplasty using radiostereometric analysis: assessment of highly porous biological fixation of the tibial baseplate and metal-backed patellar component // Bone Joint J. 2019. V. 101-B (7 Supple C). P. 40–47.
19. Starr A.J., Nakatani T., Reinert C.M. et al. Superior Pubic Ramus Fractures Fixed With Percutaneous Screws: What Predicts Fixation Failure? // Journal of Orthopaedic Trauma. 2008. V. 22(2). P. 81-87.
20. Trauner K.B. The Emerging Role of 3D Printing in Arthroplasty and Orthopedics // J. Arthroplasty. 2018. V. 33(8). P. 2352-2354.
21. Vaidya R., Colen R., Vigdorchik J. et al. Treatment of unstable pelvic ring injuries with an internal anterior fixator and posterior fixation: initial clinical series // J. Orthop Trauma. 2012. V. 26(1). P. 1-8.
22. Wong T.M., Jin J., Lau T.W. et al. The use of three-dimensional printing technology in orthopaedic surgery // J. Orthop Surg (Hong Kong). 2017. V. 25(1): 2309499016684077.
23. Woo S.H., Sung M.J., Park K.S. et al. Three-dimensional-printing Technology in Hip and Pelvic Surgery: Current Landscape // Hip Pelvis. 2020. V. 32(1). P.1-10.

Сведения о соавторах:

Лазарев Анатолий Федорович – доктор медицинских наук, профессор, заведующий отделением ФГБУ «Национальный медицинский исследовательский центр травматологии и ортопедии им. Н.Н. Приорова» МЗ РФ.

Абдулхабиров Магомед Абдулхабирович – кандидат медицинских наук, доцент кафедры травматологии и ортопедии ФГАОУ ВО «Российский университет дружбы народов», научный консультант 2-го травматологического отделения ГКБ ГБУЗ «Городская клиническая больница им. А.К. Ерамишанцева ДЗМ».

Момбеков Артур Оморович – кандидат медицинских наук, доцент кафедры травматологии и ортопедии ФГАОУ ВО «Российский университет дружбы народов», консультант МОКДЦД.

Петровский Роман Александрович – аспирант кафедры травматологии и ортопедии ФГАОУ ВО «Российский университет дружбы народов»

Овчаренко Антон Васильевич – начальник центра травматологии ГБУЗ КО «Калужская областная клиническая больница скорой медицинской помощи им. К.Н. Шевченко».

Карпович Николай Иванович – кандидат медицинских наук, доцент кафедры травматологии и ортопедии ФГАОУ ВО «Российский университет дружбы народов».

Гусайниев Тимур Рабаданович – аспирант кафедры травматологии ортопедии и артрологии ФГАОУ ВО «Российский университет дружбы народов».
E-mail: travmatolog2015@ mail.ru
Тел.: 89266333395

УДК 616-002.1-02:616.98:578.834.1

Мультисистемный воспалительный синдром у пациентки с COVID-19: случай из практики терапевта

Н.У.Чамсутдинов, Д.Н. Абдулманапова

ФГБОУ ВО «Дагестанский государственный медицинский университет» МЗ РФ, Махачкала

Резюме
В течение последнего года продолжается пандемия COVID-19, которая волнообразно угасая и набирая активность, уносит жизни сотен тысяч жителей планеты. Вирус SARS-CoV-2 до конца не изучен, постоянно мутирует и дает все новые и новые свои проявления, протекая с разнообразной клинической картиной. При этом не всегда на первый план выступает легочная симптоматика. Сегодня уже известны многие его гастроинтестинальные, кардиальные, почечные, дерматологические и другие проявления. Полисистемность поражения является «визитной карточкой» COVID-19. При этом одним из тяжелых осложнений заболевания является развитие «цитокинового шторма». Если сам «цитокиновый шторм» сегодня более или менее изучен у пациентов с COVID-19, то одна из его разновидностей, так называемый мультисистемный воспалительный синдром у взрослых, практически редко диагностируется. В мировой научной медицинской печати найдется лишь несколько десятков публикаций, описывающих мультисистемный воспалительный синдром у взрослых. Нами представляется клинический случай женщины 23 лет, у которой заболевание началось с лихорадки и гастроинтестинальных проявлений, напоминающих картину острого живота, а затем вылилось в картину мультисистемного воспалительного синдрома у взрослых с поражением пищеварительной системы и дерматологическими, стоматологическими, офтальмологическими и почечными проявлениями.
Ключевые слова: SARS-CoV-2, COVID-19, гастроинтестинальные проявления, мультисистемный воспалительный синдром у взрослых, диагностика, лечение.

Multisystem inflammatory syndrome in a patient with COVID-19: a case from the practice of a therapist

N.U. Chamsutdinov, D.N. Abdulmanapova

FSBEI HE «Dagestan State Medical University» MH RF, Makhachkala

Summary
Over the past year, the COVID-19 pandemic has continued, which is fading away in waves and gaining activity, taking the lives of hundreds of thousands of inhabitants of the planet. The SARS-CoV-2 virus is not fully understood, it constantly mutates and gives more and more new manifestations, proceeding with a varied clinical picture. In this case, pulmonary symptoms do not always come to the fore. Today, many of its gastrointestinal, cardiac, renal, dermatological and other manifestations are already known. The poly-systemic nature of the lesion is the hallmark of COVID-19. Moreover, one of the most serious complications of the disease is the development of a "cytokine storm". If the "cytokine storm" itself is today more or less studied in patients with COVID-19, then one of its varieties, the so-called multisystem inflammatory syndrome in adults, is almost rarely diagnosed. In the world scientific medical press, there are only a few dozen publications describing multisystem inflammatory syndrome in adults. We present a clinical case of a 23-year-old woman whose disease began with fever and gastrointestinal manifestations resembling a picture of an acute abdomen, and then resulted in a picture of a multisystem inflammatory syndrome of adults with lesions of the digestive system and dermatological, dental, ophthalmological and renal manifestations.
Key words: SARS-CoV-2, COVID-19, gastrointestinal manifestations, adult multisystem inflammatory syndrome, diagnosis, treatment.

Вот уже более года, как SARS-CoV-2 продолжает свое «факельное шествие», волнообразно угасая и набирая активность в различных регионах земного шара [7, 24]. Вирус SARS-CoV-2 не до конца изучен, постоянно мутирует и дает все новые и новые свои проявления, протекая с разнообразной клинической картиной. При этом тропность вируса к легочной ткани и пищеварительной системе объясняет причину наиболее частого их поражения [1, 4, 5, 8, 17, 23, 27]. Однако классическим проявлением COVID-19 является респираторная симптоматика, развивающаяся вследствие диффузного альвеолярного повреждения, вызываемого вирусом SARS-CoV-2. В то же время инфекция может приводить к поражению и других органов и систем: нервной, пищеварительной, сердечно-сосудистой, мочевыделительной, кожи и др. [2, 4, 9].

Одним из тяжелых проявлений COVID-19 является развитие «цитокинового шторма», причиной которого выступает мощная цитокиновая агрессия с участием преимущественно IL-6 и других провоспалительных цитокинов (IL-1,2,7,8,10, гранулоцитарный колониестимулирующий фактор, TNF-α, IL-1Ra). Одним из вариантов «цитокинового шторма» является развитие мультисистемного воспалительного синдрома у детей (MIS-C, multisystem inflammatory syndrome in children) с COVID-19 в возрасте от 3 месяцев до 20 лет [3, 11, 15, 22]. Согласно критериям CDC, за MIS-C говорят: лихорадка > 38^{0}C в течение ≥24 часов, ≥ 1 признака лабо-

Для корреспонденции:
Чамсутдинов Наби Умматович – доктор медицинских наук, профессор, заведующий кафедрой факультетской терапии ФГБОУ ВО «Дагестанский государственный медицинский университет» МЗ РФ.
E-mail: nauchdoc60@mail.ru
Тел.: +79604094661.
Статья поступила 23.02.2021 г., принята к печати 4.03.2021 г.

раторной активности (увеличение СРБ, фибриногена, прокальцитонина, D-димера, ферритина, лактатдегидрогеназы, IL-6, нейтрофильный лейкоцитоз, лимфопения, ускорение СОЭ, снижение уровня альбумина) и полиорганные (2 органа или системы) нарушения (кардиологические, почечные, респираторные, гастроинтестинальные, гематологические, дерматологические или неврологические нарушения), а также лабораторно подтвержденный случай COVID-19 (положительный ПЦР-тест, выявление антигена, наличие антител) или контакт с больным COVID-19 в течение 4-х недель, предшествующих началу симптомов [15].

Имеются единичные описания этого синдрома у взрослых. Эксперты CDC предполагают, что сходный с MIS синдром детей может развиться у взрослых (Multisystem inflammatory syndrome in adults, MIS-A) всех возрастов во время или после коронавирусной инфекции. Патофизиология, а также период между инфицированием и появлением данного нового синдрома пока неизвестны [6, 14]. Рабочее определение MIS-A включает, согласно данным CDC, пять критериев: 1) тяжелое заболевание, требующее госпитализации у человека в возрасте ≥21 года; 2) положительный результат теста на текущую или предыдущую инфекцию SARS-CoV-2 (РНК, антиген, антитела) во время госпитализации или в течение предыдущих 12 недель; 3) тяжелая дисфункция одной или нескольких внелегочных систем органов (например, гипотензия или шок, сердечная дисфункция, артериальный или венозный тромбоз или тромбоэмболия, острое повреждение печени); 4) лабораторные признаки тяжелого воспаления (например, повышенный уровень СРБ, ферритина, D-димера или интерлейкина-6); 5) отсутствие тяжелых респираторных заболеваний (чтобы исключить пациентов, у которых воспаление и дисфункция органов могут быть связаны с гипоксией тканей) [6, 14].

Мы приводим сложный клинический случай COVID-19 у пациентки 23 лет, который представляет значительный интерес в связи нетипичной клинической картиной заболевания и мультисистемностью поражения.

Больная С., 23 года. Обратилась 12.02.2021г. с жалобами на лихорадку 38-39,5^{0}С, острые боли по всему животу, преимущественно в эпигастрии и правом подреберье, усиливающиеся после приема пищи, горечь во рту, урчание в животе, анорексию, болезненность в полости рта при приеме пищи, слабость, зудящие высыпания по всему телу, наиболее мучительные в первые два дня (рис. 1), зуд и жжение в области глаз, ощущение инородного тела, а также склеивания век и ресниц вязким отделяемым из глаз.

Из an. morbi: Больна с 11.02.2021г. Началось с лихорадки и сильных приступообразных болей по всему животу, преимущественно в эпигастрии и правом подреберье, по поводу которых родственники ночью вызвали бригаду скорой помощи. Врач скорой помощи сделал внутримышечно инъекцию какого-то анальгетика и но-шпу и порекомендовал обратиться наутро к участковому врачу. В этот же день сестра больной обратила внимание на покраснение слизистой полости рта, а 12.02.21г. на слизистой появились эрозии размерами 3-5 мм. Утром 12.02.2021 г. появилась экзематозная сыпь с пустулизацией, вначале на коже нижних конечностей, живота, спины, а позже – на коже шеи и лица. 12.02.2021 г. обратилась в ООО «Медицинский центр «Здоровье» г. Махачкала» и была направлена на гастроскопию и УЗИ кишечника (результаты этих исследований представлены ниже). Консультирована после проведения УЗИ кишечника и гастроскопии врачом-гастроэнтерологом в этом же центре, и установлен диагноз: «Хронический гастрит, ассоциированный с H.pylori. Хронический колит с функциональной дискинезией толстого кишечника. Долихосигма. Аллергическая реакция в виде крапивницы». Назначено лечение: макмирор, дюспаталин и цетрин в обычных дозировках. Сестра больной, врач-педиатр по специальности в этот же день, обратилась за консультативной помощью к зав.кафедрой факультетской терапии ФГБОУ ВО ДГМУ Минздрава России, который пересмотрел установленный гастроэнтерологом диагноз (см. ниже) и в онлайн-режиме дал свои рекомендации по дальнейшему обследованию и лечению (от госпитализации больная и родственники отказались).

Из an.vitae: В течение последних 4-х недель отмечает контакт с больными COVID-19. Сестра работает в одном из ковидных госпиталей в «красной зоне».

Объективно: Вес – 50кг, рост – 172 см, индекс массы тела – 16,9 кг/м^2 (дефицит массы тела), t тела – 38,5^{0}С. Пульс – 68 в минуту, ЧДД – 18 в минуту. SpO_2 – 98. Сознание ясное. В контакт вступает охотно. На вопросы отвечает правильно. Неврологических симптомов нет. Слизистая полости рта гиперемирована, отмечаются единичные афты, размерами 3-5 мм, белого цвета с красной окантовкой. Имеются распространенные высыпания по типу экземы с пустулизацией по всему телу, локализованные преимущественно на коже лица, шеи, груди, сопровождающиеся сильным зудом (рис. 1). Веки отечны, конъюнктива и веки гиперемированы (блефароконъюнктивит). Отмечается также склеивания век и ресниц вязким отделяемым из глаз.

В легких везикулярное дыхание, шумов нет.

Сердце, тоны ритмичны, шумов нет, ЧСС-68 в минуту (у пациентки в анамнезе синусовая брадикардия, ЧСС обычно в пределах 52-58 в минуту). АД – 100/70 мм рт.ст.

Живот мягкий, пальпаторно болезнен в эпигастрии, правом подреберье и по ходу толстой кишки. В положении на спине боли в верхней половине живота у больной уменьшались, при поворотах на бок – усиливались. Симптомы Щеткина-Блюмберга, Ортнера, Мерфи, Курвуазье, Пекарского, Воскресенского, Ровзинга, Ситковского, Кера отрицательные.

Таблица

Результаты лабораторных иследований в динамике

Показатели	13.02.21г.	17.02.21г.	23.02.21г.
Гемоглобин, г/л	126	115	
Эритроциты, *10^{12}/л	4,24	3,9	
Гематокрит,%	38,6	35,1	
Цветной показатель	0,89	0,88	
Лейкоциты, *10^9/л	8,53	4,98	
Тромбоциты, *10^9/л	229	258	
Нейтрофилы сегментоядерные, *10^9/л	6,52	2,96	
Эозинофилы, *10^9/л	0,28	0,25	
Базофилы, *10^9/л	0,01	0,03	
Моноциты, *10^9/л	0,99	0,46	
Лимфоциты, *10^9/л	0,73	1,28	
СОЭ, мм/ч	9	2	
С-реактивный белок, мг/л	36,1	20,4	1,95
Глюкоза, ммоль/л	4,74		
Амилаза, Ед/л	24		
ЛДГ, Ед/л	240		
АЛТ, Ед/л	202,5	147,6	47,1
АСТ, Ед/л	192,9	56,1	21,2
Билирубин общ, мкмоль/л	14,9	5,6	7,9
Мочевина, ммоль/л	3,5	3	3,7
Креатинин, мкмоль/л	54		55
Холестерин, ммоль/л	2,46	2,64	2,84
Сывороточное железо, мкмоль/л	4,8	11,2	19

Примечание: ЛДГ – лактатдегидрогеназа, АЛТ – аланинаминотрансфераза, АСТ – аспартатаминотрансфераза.

Общий анализ мочи (от 17.02.21г.): уд.вес – 1017, pH – 5,5, цвет – желтый, прозр. – полная, эп.пл. 0-1, лейкоциты – 9 в поле зрения.

Коагулограмма (от 18.02.21г.): АЧТВ – 35,4 сек, тромбиновое время – 19 сек, фибриноген – 3,42 г/л, протромб. время – 3,8 сек, протромб.индекс по Квику – 75%, МНО – 1,23, антитромбин III – 104%, Д-димер – 214 нг/мл.

HBsAg, Anti-HCV и Anti-HAV (от 13.02.21г.) не обнаружены.

Мазок с зева и носа на SARS-CoV-2 (РНК вируса, от 16.02.21г.) - РНК к SARS-CoV-2 не обнаружено.

Кровь на IgG к SARS-CoV-2 (тест система AB-BOTT от 17.02.21г.) – 0,04.

Кровь на IgG к SARS-CoV-2 (Anti SARS-CoV-2 IgG, п/кол. от от 19.02.21г.): отрицательно.

Кровь на IgM к SARS-CoV-2 (Anti SARS-CoV-2 IgM, п/кол. от от 19.02.21г.): 0,11.

Кровь на IgG SARS-CoV-2 (количественный иммунохемилюминистцентный анализ, от 02.03.2021 г.): 3,8 ОЕ/мл.

Гастроскопия (от 12.02.21г.): Видеогастроскоп свободно проведен в пищевод. Просвет пищевода не сужен, стенки эластичные, в просвете умеренное количество слизи. Слизистая нормальной окраски. Кардия смыкается не полностью. В ретрофлексии кардия не полностью охватывает эндоскоп, в просвет пищевода незначительно пролабирует слизистая желудка. Просвет желудка обычных размеров, при инсуффляции легко расправляется. В просвете большое количество слизистого содержимого с большим количеством желчи. Складки выражены обычно. Перистальтика не нарушена, направлена к привратнику. В антральном отделе по большой кривизне несколько рубцовых деформаций. Слизистая несколько отечна. Пилорус смыкается не полностью, зияет овальным кольцом. Луковица 12 п/к не деформирована, при инсуффляции расслабляется без особенностей. Слизистая бледно-розовой окраски, при входе очагово гиперемирована. В залуковичных отделах слизистая бледно-розового цвета, по слизистой белесоватые высыпания по типу «манной крупы». Взят биоптат со стенок антрального отдела и тела желудка на выявление H.pylori. При исследовании H.pylori (+++). Заключение: Грыжа пищеводного отверстия диафрагмы? Недостаточность кардии. Хронический гастрит. Бульбит. Признаки патологии желчно-билиарной системы.

УЗИ кишечника (от 12.02.2021г.): Тонкий кишечник визуализируется с трудом, фрагментарно из-за резко выраженного метеоризма. Стенки не утолщены. Петли не расширены, max 2,6 см (на видимых участках). Содержимое гипоэхогенное с гиперэхогенными включениями и жидкостное. Толстый кишечник визуализируется на всем протяжении. Гаустры сохранены. Стенки толщиной 5-6 мм, в проекции сигмовидной кишки стенки толщиной 7-8 мм. Содержимое гиперэхогенное, с выраженным пневматозом. Перистальтика вялая. Выпот между петлями кишечника не прослеживается. Прямая кишка не визуализируется. Очаговые образования не визуализируются. Заключение: признаки диффузных изменений кишечника, сигмоидит (в анамнезе долихосигма).

Консультация гастроэнтеролога (от 12.02.2021г.): Хронический гастрит, ассоциированный с H.pylori. Хронический колит с функциональной дискинезией толстого кишечника. Долихосигма. Аллергическая реакция в виде крапивницы. Реко-

мендовано принимать макмирор, дюспаталин и цетрин в обычных дозировках.

Консультация хирурга (12.02.2021г.): Данных, свидетельствующих об острой хирургической патологии, нет. Рекомендовано лечение у гастроэнтеролога.

Консультация зав. кафедрой кож./вен. болезней ФГБОУ ВО ДГМУ Минздрава России проф. Гаджимурадова М.Н.: Распространенная экзема с пустулизацией. На 6-й день лечения на коже лица отмечается регрессия в форме воспаленных эритематозных участков без четких границ с редкими милиарными папулами.

УЗИ печени и желчного пузыря (от 16.02.2021г.): Контуры ровные. Размеры: правая доля – 13,4 см, левая – 6 см, хвостатая – 2,8 см. Сосудистый рисунок усилен. V.portal – 1 см, нижняя полая вена – 1,6 см. Эхоструктура паренхимы однородная, эхогенность повышена. Внутрипеченочные ходы не расширены. Холедох – 4мм. Желчный пузырь с перегибом в шейке, перетяжкой н/3. Размеры: 7,6х2см, стенка – 3мм. Содержимое гомогенное. Заключение: реактивные изменения печени, деформация желчного пузыря.

ЭКГ (от 16.02.21г.): Синусовая аритмия, нормальное расположение электрической оси сердца, ЧСС – 63 в минуту.

На КТ (от 16.02.2021г.): Легочной рисунок усилен, сосуды в нижних отделах расширены, стенки бронхов утолщены с умеренным сужением просвета. Средостение не смещено. Сердце имеет обычную конфигурацию, нормальных размеров. Выпота в полости перикарда нет.

Консультирована зав. кафедрой факультетской терапии ФГБОУ ВО ДГМУ Минздрава России. Выставлен диагноз: Основное заболевание: Коронавирусная инфекция COVID-19, вирус не идентифицирован, тяжелая форма. *Осложнения:* Мультисистемный воспалительный синдром, ассоциированный с SARS-CoV-2. Острый коронавирусный гепатит. Коронавирусный гастрит, дуоденит, колит. Распространенная экзема с пустулизацией, ассоциированная с SARS-CoV-2. Двусторонний блефароконъюнктивит, ассоциированный с SARS-CoV-2. Афтозный стоматит, ассоциированный с SARS-CoV-2. Пиелонефрит, ассоциированный с SARS-CoV-2. *Сопутствующие заболевания*: Язвенная болезнь желудка, ремиссия (по данным гастроскопии, рубцовые изменения в антральном отделе желудка, язва клинически не проявлялась). Долихосигма. Правосторонний нефроптоз.

Рис. 1. Распространенная экзема с пустулизацией. Блефароконъюнктивит (до лечения 12.02.2021г.). Такая же картина левой половины лица и левого глаза.

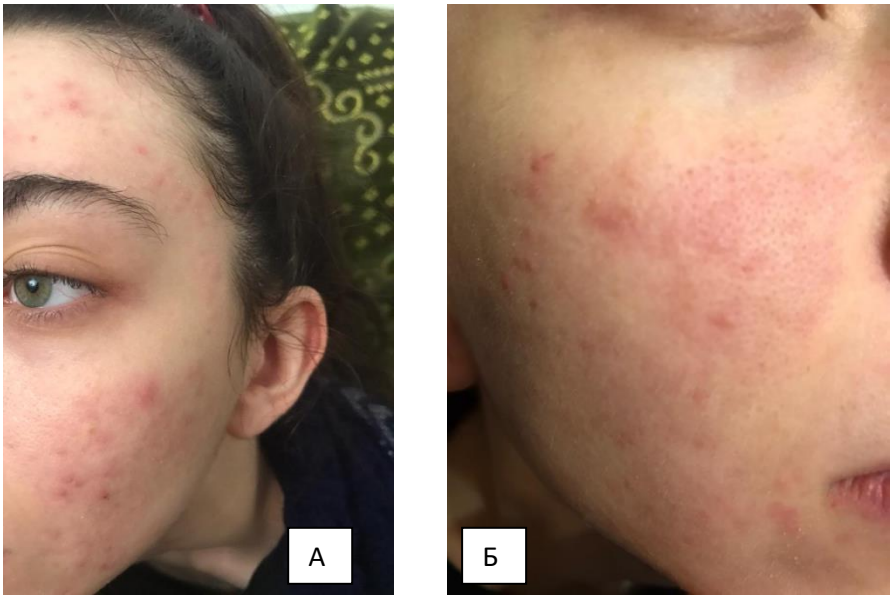

Рис. 2 А и Б. На 6-й день лечения (18.02.2021г.) отмечается регрессия в форме воспаленных эритематозных участков без четких границ с редкими милиарными папулами. Исчезли блефарит и конъюнктивит.

Описанный клинический случай представляет значительный интерес для клиницистов различных специальностей. Заболевание началось с лихорадки и гастроинтестинальных проявлений, напоминающих картину острого живота. При этом симптомы острого живота при осмотре хирургом не подтвердились, т.е. имели место «псевдоабдоминальные боли». Известно, что острые гастроинтестинальные боли могут являться одним из основных проявлений COVID-19, при этом у части пациентов могут отсутствовать респираторные проявления этого заболевания [13, 17, 18, 20, 25].

Появление гастроинтестинальных проявлений COVID-19 и «псевдоабдоминальных болей», возможно, объясняется тем, что АПФ-2, посредством которого вирус SARS-CoV-2 преимущественно проникает в человеческий организм, экспрессируется помимо клеток бронхолегочной системы в эндоте-

лии сосудов пищеварительной системы, холангиоцитах печени, в экзокринных и островковых клетках поджелудочной железы, в железистых клетках эпителия желудка и кишечника [4, 19, 26]. Таким образом, не только дыхательная система, но и пищеварительная являются потенциальными путями инфицирования [27]. Репликация вирусов в органах пищеварительной системы и высвобождение вирионов приводят к развитию местного и системного воспалительного процесса [1]. При этом поражение эндотелия сосудов пищеварительной системы, сопровождающееся развитием эндотелиита и процессов тромбообразования, может явиться одной из основных причин появления «псевдоабдоминальных болей» [10, 12, 16, 21]. Последнее предполагает более внимательное отношение клиницистов к пациентам с острыми гастроинтестинальными болями [20].

Гастроинтестинальные проявления сопровождались развитием у пациентки системных проявлений: острого коронавирусного гепатита, распространенной экземы с пустулизацией, двустороннего блефароконъюнктивита, афтозного стоматита, пиелонефрита. Развитие полисистемных проявлений сопровождалось появлением лабораторной активности гипервоспаления (таблица).

Таким образом, можно выделить следующие критерии, позволившие нам предположить наличие у этой пациентки MIS-A, ассоциированной с COVID-19.

1. Контакт с больными COVID-19 в течение 4-х недель, предшествующих началу заболевания.
2. Лихорадка > 38^0С в течение более трех дней.
3. Признаки лабораторной активности и гипервоспалительного синдрома (лимфопения – $0{,}73*10^9$/л, СРБ – 36,1 мг/л, АЛТ – 202,5 Ед/л, АСТ – 192,9 Ед/л, ЛДГ – 240 Ед/л, сывороточное железо – 4,8 мкмоль/л).
4. Полиорганные изменения – гастроинтестинальные с выраженным болевым синдромом и острым гепатитом, почечные (пиелонефрит), дерматологические (распространенная экзема с пустулизацией), стоматологические (афтозный стоматит), офтальмологические (двусторонний блефароконъюнктивит).
5. Отсутствие тяжелых респираторных заболеваний.

Проведено лечение.

1) Противовирусная терапия:
   - Арбидол по 200 мг 4 раза в день в течение 1 недели
   - Гриппферон по 3 впрыскивания в каждый носовой ход 5 раз в день в течение 1 недели

2) Антикоагулянтная терапия: эликвис тб/5мг, внутрь по 1тб 2 раза в день после еды

3) Противовоспалительная терапия:
   - Колхикум по 1мг/сутки внутрь в первый день, затем по 0,5 мг/сутки в течение 2-х недель (назначен, так как отсутствовали ингибиторы Янус-киназ и IL-6)
   - Дексаметазон по 6мг в/в в течение 10 дней с постепенной полной отменой препарата

4) Гепатопротективная терапия:
   - Урсофальк по 500мг (капс.) на ночь
   - Гептрал по 800мг 2 раза в/в капельно в течение 10 дней, затем в таблетках по 400мг 2 раза в день

5) Гастроцитопротективная терапия:
   - Фамотидин по 40мг внутрь 1 раз в день за 1 час до завтрака
   - Де-нол внутрь по 2 тб 2 раза в день за 30 минут до еды

6) Дюспаталин по 200 мг, 1 тб 2 раза в день до еды (принимала первые два дня, пока беспокоили гастроинтестинальные боли)

7) Сумамед 250 мг, по 1 тб 1 раз в день в течение 1 недели

8) Капли глазные: офтальмоферон и альбуцид.

9) Пробиотики

На фоне проводимой терапии на второй день лечения (14.02.21г.) исчезли абдоминальные боли и лихорадка, на третий день лечения (15.02.21г.) – исчезли явления афтозного стоматита и стали исчезать кожные высыпания (полностью кожные высыпания исчезли по всему телу на 5-6 день лечения, на коже лица – на 10-й день лечения) (рис.1-2), на 6-й день лечения полностью очистились склеры и веки, стали нормализовываться показатели крови (таблица). На 5-й день лечения снизилось количество лейкоцитов от $8{,}53*10^9$/л до $4{,}98*10^9$/л (пациентка была на дексаметазоне, что, конечно же, надо учитывать в данной ситуации), исчезла лимфопения, СРБ снизился от 36,1 мг/л до 20,4 мг/л, АЛТ снизилась от 202,5 Ед/л до 147,6 Ед/л, АСТ снизилась от 192,9 Ед/л до 56,1 Ед/л, поднялись показатели сывороточного железа от 4,8 мкмоль/л до 11,2 мкмоль/л. На 11-й день лечения исчезли лабораторные проявления активности инфекционного процесса: достигли нормальных значений СРБ, АСТ, АЛТ (слегка повышена – 47,1 Ед/мл при норме для данной лаборатории – <33), сывороточное железо увеличилось до 19 мкмоль/л.

Полученные данные свидетельствуют о том, что у взрослых пациентов может развиться гипервоспалительный синдром, напоминающий MIS-C. При этом могут отсутствовать респираторные симптомы, и на первый план выходят внелегочные проявления COVID-19 [9]. Как свидетельствуют данные литературы, при отрицательных тестах на SARS-CoV-2 (мазок с зева и носа, наличие IgM и G в крови) у пациентов с атипичным течением заболевания, в том числе с MIS-A, необходимо исследование лабораторных маркеров гипервоспаления (нейтропения; лимфопения; уменьшение количества сывороточного железа; кратное увеличение в крови СРБ, ферритина, тропонина, D-димера, АЛТ, АСТ, ЛДГ и других) косвенно указывающих на COVID-19 [14]. Выявление указанных маркеров гипервоспаления значительно облегчает раннюю ди-

агностику MIS-A, связанного с COVID-19 у пациентов с полиорганными поражениями (при отсутствии поражения легких) и позволяет своевременно начать лечение не дожидаясь лабораторной верификации SARS-CoV-2.

MIS-C у пациентов с COVID-19 является мультидисциплинарной проблемой и требует более внимательного отношения врачей различных специальностей к ней.

Литература

1. Абатуров А.Е., Агафонова Е.А., Кривуша Е.Л., Никулина А.А. Патогенез COVID-19 // Здоровье ребенка. 2020. №15 (2). С. 133-144.
2. Внелегочные проявления COVID-19. Евразийская ассоциация терапевтов. URL: https://euat.ru/covid-19/publications/vnelegochnye_projavlenija_covid_19. (дата обращения: 26.02.2021).
3. Особенности клинических проявлений и лечения заболевания, вызванного новой коронавирусной инфекцией (COVID-19) у детей: методические рекомендации Минздрава России. Версия 2 (03.07.2020). 2020. 73 с. URL: 03062020_дети_COVID-19_v2.pdf (minzdrav.gov.ru) (дата обращения: 26.01.2021).
4. Чамсутдинов Н.У., Абдулманапова Д.Н. Диагностика и лечение COVID-19 и атипичной пневмонии, вызванной SARS-CoV-2 // Вестник Дагестанской государственной медицинской академии. 2020. №2. С. 40-61.
5. Чамсутдинов Н.У., Абдулманапова Д.Н. Поражение органов пищеварения у пациентов с COVID-19 // Вестник Дагестанской государственной медицинской академии. 2020. № 4. С. 63-73.
6. Cogan E., Foulon P., Cappeliez O. et al. Multisystem Inflammatory Syndrome With Complete Kawasaki Disease Features Associated With SARS-CoV-2 Infection in a Young Adult. URL: https://www.frontiersin.org/articles/10.3389/fmed.2020.00428/full#B1 (access date: 26.02.2021).
7. Coronavirus Disease 2019 (COVID-19). Centers for Disease. Control and Prevention. URL: https://www.cdc.gov/ (access date: 14.02.2021).
8. Ghoshal U.C., Ghoshal U., Dhiman R.K. Gastrointestinal and Hepatic Involvement in Severe Acute Respiratory Syndrome Coronavirus 2 Infection: A Review // J. Clin. Exp. Hepatol. 2020. URL: https://www.ncbi.nlm.nih.gov/pmc/articles/PMC7287456/ (access date: 10.11.2020).
9. Gupta A., Madhavan M.V., Sehgal K.et al. Extrapulmonary manifestations of COVID-19 // Nat. Med. 2020. V.26.P. 1017–1032. URL: https://www.nature.com/articles/s41591-020-0968-3 (access date: 24.02.2021).
10. Hassan W., Ramadan H.K.-A. COVID-19 as a novel etiology of portal vein thrombosis: change in the current management concepts // Infectious Diseases. 2021. V.53 (2). P. 148-150. URL: https://www.tandfonline.com/doi/full/10.1080/23744235.2020.1837943 (access date: 28.02.2021).
11. Kaushik A., Gupta S., Sood M., Sharma S., Verma S. A. Systematic Review of Multisystem Inflammatory Syndrome in Children Associated With SARS-CoV-2 Infection // Pediatr. Infect. Dis. J. 2020. V. 39 (11). P.e340-e346. URL: https://pubmed.ncbi.nlm.nih.gov/32925547/ (access date: 26.02.2021).
12. Keshavarz P., Rafiee F., Kavandi H. et al. Ischemic gastrointestinal complications of COVID-19: a systematic review on imaging presentation. URL: https://www.clinicalimaging.org/article/S0899-7071(20)30505-2/fulltext (access date: 28.02.2021).
13. Mao R., Qiu Y., He J.S. et al. Manifestations and prognosis of gastrointestinal and liver involvement in patients with COVID-19: a systematic review and meta-analysis // Lancet Gastroenterol Hepatol. 2020. V. 5(7). P. 667-678. URL: https://www.ncbi.nlm.nih.gov/pmc/articles/PMC7217643/ (access date: 28.02.2021).
14. Morris S.B., Schwartz N.G., Patel P. et al. Case Series of Multisystem Inflammatory Syndrome in Adults Associated with SARS-CoV-2 Infection — United Kingdom and United States, March–August 2020. URL: https://www.cdc.gov/mmwr/volumes/69/wr/mm6940e1.htm (access date: 27.02.2021).
15. Multisystem inflammatory syndrome in children and adolescents temporally related to COVID-19//https://www.who.int/news-room/commentaries/detail/multisystem-inflammatory-syndrome-in-children-and-adolescents-with-covid-19 (access date: 26.02.2021).
16. Ofosu A., Ramai D., Novikov A. et al. Portal Vein Thrombosis in a Patient With COVID-19 // Am. J. Gastroenterol. 2020. Vol. 115(9). P. 1545-1546. URL: https://pubmed.ncbi.nlm.nih.gov/32694290 (access date: 22.02.2021).
17. Ouali S.E., Achkar J.P., Lashne B. et al. Gastrointestinal manifestations of COVID-19 // Cleveland Clinic Journal of Medicine. 2020. URL: https://www.ccjm.org/content/early/2020/06/16/ccjm.87a.ccc049 (access date: 26.06.2020).
18. Poggiali E., Mateo Ramos P., Bastoni D et al. Abdominal Pain: A Real Challenge in Novel COVID-19 Infection // Eur. J. Case Rep. Intern. Med. 2020. V. 7(4). P.001632. URL: https://www.ncbi.nlm.nih.gov/pmc/articles/PMC7162568/ (access date: 20.06.2020).
19. Saeed U., Sellevoll H.B., Young V.S. et al. Covid-19 may present with acute abdominal pain // British Journal of Surgery. 2020. V. 107 (7). P. e186–e187. URL: https://academic.oup.com/bjs/article/107/7/e186/6094066 (access date: 15.02.2021).
20. Sellevoll H.B., Saeed U., Young V.S. et al. Acute abdomen as an early symptom of COVID-19. URL: https://www.ccjm.org/content/early/2020/06/16/ccjm.87a.ccc049 (access date: 26.02.2021).
21. Singh B., Kaur P., Maroules M. Splanchnic vein thrombosis in COVID-19: A review of literature. URL: https://www.dldjournalonline.com/article/S1590-8658(20)30923-3/fulltext (access date: 28.02.2021).
22. Son M.B.F. COVID-19: Мультисистемный воспалительный синдром. URL: https://www.thelancet.com/action/showPdf?pii=S0140-6736%2820%2930566-3 (access date: 27.02.2021).
23. Xiao F., Tang M., Zheng X. et al. Evidence for Gastrointestinal Infection of SARS-CoV-2 // Gastroenterology. 2020. V. 158. P. 1831–1833. URL: https://www.gastrojournal.org/article/S0016-5085(20)30282-1/pdf?referrer=https%3A%2F%2Fwww.researchgate.net%2F (access date: 09.06.2020).
24. Xu Z., Shi L., Wang Y. et al. Pathological findings of COVID-19 associated with acute respiratory distress syndrome // Lancet Respir. Med. 2020. V. 8(4). P. 420-422.
25. Yee K.M. Acute abdominal symptoms may indicate COVID-19. URL: https://www.auntminnie.com/index.aspx?sec=ser&sub=def&pag=dis&ItemID=129502 (access date: 08.06.2020).

26. Zhai L., Wang W., Wu L. et al. COVID-19 with abdominal symptoms and acute abdominal pain: a guide to identification for general practice // British Journal of General Practice. 2020. V. 70 (696). P. 358-359. URL: https://bjgp.org/content/70/696/358 (access date: 28.02.2021).
27. Zhang H., Kang Z., Gong H. et al. The digestive system is a potential route of 2019-nCov infection: a bioinformatics analysis based on single-cell transcriptomes // bioRxiv. 2020. URL: https://www.biorxiv.org/content/10.1101/2020.01.30.927806v1.full (access date: 08.06.2020)

References

1. Abaturov A.E., Agafonova E.A., Krivusha E.L., Nikulina A.A. Patogenez COVID-19 [Pathogenesis of COVID-19] // Zdorov'e rebenka. 2020. №15 (2). S.133-144.
2. Vnelegochnye proyavleniya COVID-19 [Extrapulmonary manifestations of COVID-19]. Evrazijskaya associaciya terapevtov. Rezhim dostupa: https://euat.ru/covid-19/publications/vnelegochnye_projavlenija_covid_19 (data obrashcheniya: 24.02.2021).
3.Osobennosti klinicheskih proyavlenij i lecheniya zabolevaniya, vyzvannogo novoj koronavirusnoj infekciej (COVID-19) u detej [Features of clinical manifestations and treatment of a disease caused by a new coronavirus infection (COVID-19) in children]. Metodicheskie rekomendacii Minzdrava Rossii. Versiya 2 (03.07.2020). 2020. 73 s. Rezhim dostupa: 03062020_дети_COVID-19_v2.pdf (minzdrav.gov.ru) (data obrashcheniya: 22.02.2021).
4. Chamsutdinov N.U., Abdulmanapova D.N. Diagnostika i lechenie COVID-19 i atipichnoj pnevmonii, vyzvannoj SARS-CoV-2 [Diagnosis and treatment of COVID-19 and SARS-CoV-2 SARS] // Vestnik Dagestanskoj gosudarstvennoj medicinskoj akademii. 2020. №2. S. 40-61.
5. Chamsutdinov N.U., Abdulmanapova D.N. Porazhenie organov pishchevareniya u pacientov s COVID-19 [Damage to the digestive system in patients with COVID-19] // Vestnik Dagestanskoj gosudarstvennoj medicinskoj akademii. 2020. № 4. S. 63-73.
6. Cogan E., Foulon P., Cappeliez O. et al. Multisystem Inflammatory Syndrome With Complete Kawasaki Disease Features Associated With SARS-CoV-2 Infection in a Young Adult. URL: https://www.frontiersin.org/articles/10.3389/fmed.2020.00428/full#B1 (access date: 26.02.2021).
7. Coronavirus Disease 2019 (COVID-19). Centers for Disease. Control and Prevention. URL: https://www.cdc.gov/ (access date: 14.02.2021).
8. Ghoshal U.C., Ghoshal U., Dhiman R.K. Gastrointestinal and Hepatic Involvement in Severe Acute Respiratory Syndrome Coronavirus 2 Infection: A Review // J. Clin. Exp. Hepatol. 2020. URL: https://www.ncbi.nlm.nih.gov/pmc/articles/PMC7287456/ (access date: 10.11.2020).
9. Gupta A., Madhavan M.V., Sehgal K.et al. Extrapulmonary manifestations of COVID-19 // Nat. Med. 2020. V. 26.P. 1017–1032. URL: https://www.nature.com/articles/s41591-020-0968-3 (access date: 24.02.2021).
10. Hassan W., Ramadan H.K.-A. COVID-19 as a novel etiology of portal vein thrombosis: change in the current management concepts // Infectious Diseases. 2021. V.53 (2). P. 148-150. URL: https://www.tandfonline.com/doi/full/10.1080/23744235.2020.1837943 (access date: 28.02.2021).
11. Kaushik A., Gupta S., Sood M., Sharma S., Verma S. A. Systematic Review of Multisystem Inflammatory Syndrome in Children Associated With SARS-CoV-2 Infection // Pediatr. Infect. Dis. J. 2020. V.39 (11). P.e340-e346. URL: https://pubmed.ncbi.nlm.nih.gov/32925547/ (access date: 26.02.2021).
12. Keshavarz P., Rafiee F., Kavandi H. et al. Ischemic gastrointestinal complications of COVID-19: a systematic review on imaging presentation. URL: https://www.clinicalimaging.org/article/S0899-7071(20)30505-2/fulltext (access date: 28.02.2021).
13. Mao R., Qiu Y., He J.S. et al. Manifestations and prognosis of gastrointestinal and liver involvement in patients with COVID-19: a systematic review and meta-analysis // Lancet Gastroenterol Hepatol. 2020. V. 5(7). P. 667-678. URL: https://www.ncbi.nlm.nih.gov/pmc/articles/PMC7217643/ (access date: 28.02.2021).
14. Morris S.B., Schwartz N.G., Patel P. et al. Case Series of Multisystem Inflammatory Syndrome in Adults Associated with SARS-CoV-2 Infection — United Kingdom and United States, March–August 2020. URL: https://www.cdc.gov/mmwr/volumes/69/wr/mm6940e1.htm (access date: 27.02.2021).
15. Multisystem inflammatory syndrome in children and adolescents temporally related to COVID-19//https://www.who.int/news-room/commentaries/detail/multisystem-inflammatory-syndrome-in-children-and-adolescents-with-covid-19 (access date: 26.02.2021).
16. Ofosu A., Ramai D., Novikov A. et al. Portal Vein Thrombosis in a Patient With COVID-19 // Am. J. Gastroenterol. 2020. Vol. 115(9). P. 1545-1546. URL: https://pubmed.ncbi.nlm.nih.gov/32694290 (access date: 22.02.2021).
17. Ouali S.E., Achkar J.P., Lashne B. et al. Gastrointestinal manifestations of COVID-19 // Cleveland Clinic Journal of Medicine. 2020. URL: https://www.ccjm.org/content/early/2020/06/16/ccjm.87a.ccc049 (access date: 26.06.2020).
18. Poggiali E., Mateo Ramos P., Bastoni D et al. Abdominal Pain: A Real Challenge in Novel COVID-19 Infection // Eur. J. Case Rep. Intern. Med. 2020. V.7(4). P.001632. URL: https://www.ncbi.nlm.nih.gov/pmc/articles/PMC7162568/ (access date: 20.06.2020).
19. Saeed U., Sellevoll H.B., Young V.S. et al. Covid-19 may present with acute abdominal pain // British Journal of Surgery. 2020. Vol.107 (7). P. e186–e187. URL: https://academic.oup.com/bjs/article/107/7/e186/6094066 (access date: 15.02.2021).
20. Sellevoll H.B., Saeed U., Young V.S. et al. Acute abdomen as an early symptom of COVID-19. URL: https://www.ccjm.org/content/early/2020/06/16/ccjm.87a.ccc049 (access date: 26.02.2021).
21. Singh B., Kaur P., Maroules M. Splanchnic vein thrombosis in COVID-19: A review of literature. URL: https://www.dldjournalonline.com/article/S1590-8658(20)30923-3/fulltext (access date: 28.02.2021).
22. Son M.B.F. COVID-19: Мультисистемный воспалительный синдром. URL: https://www.thelancet.com/action/showPdf?pii=S0140-6736%2820%2930566-3 (access date: 27.02.2021).
23. Xiao F., Tang M., Zheng X. et al. Evidence for Gastrointestinal Infection of SARS-CoV-2 // Gastroenterology 2020. V. 158. P.1831–1833. URL: https://www.gastrojournal.org/article/S0016-5085(20)30282-1/pdf?referrer=https%3A%2F%2Fwww.researchgate.net%2F (access date: 09.06.2020).

24. Xu Z., Shi L., Wang Y. et al. Pathological findings of COVID-19 associated with acute respiratory distress syndrome // Lancet Respir. Med. 2020. V. 8(4). P. 420-422.
25. Yee K.M. Acute abdominal symptoms may indicate COVID-19. URL: https://www.auntminnie.com/index.aspx?sec=ser&sub=def&pag=dis&ItemID=129502 (access date: 08.06.2020).
26. Zhai L., Wang W., Wu L. et al. COVID-19 with abdominal symptoms and acute abdominal pain: a guide to identification for general practice // British Journal of General Practice. 2020. V. 70 (696). P. 358-359. URL: https://bjgp.org/content/70/696/358 (access date: 28.02.2021).
27. Zhang H., Kang Z., Gong H. et al. The digestive system is a potential route of 2019-nCov infection: a bioinformatics analysis based on single-cell transcriptomes // bioRxiv. 2020. URL: https://www.biorxiv.org/content/10.1101/2020.01.30.927806v1.full (access date: 08.06.2020)

Сведения о соавторах
Абдулманапова Джарият Набиевна – кандидат медицинских наук, доцент кафедры факультетской терапии ФГБОУ ВО «Дагестанский государственный медицинский университет» МЗ РФ.
E-mail: dgmafakter2014@mail.ru
Тел.: +79604094661

УДК 616.12 -008.313.3–073.7

Особенности пароксизмальных нарушений ритма сердца при синдроме Вольфа-Паркинсона-Уайта (WPW)

С.С. Заглиева, С.Н. Маммаев, С.Г. Заглиев

ФГБОУ ВО «Дагестанский государственный медицинский университет» МЗ РФ, Махачкала

Резюме
В статье дана клинико-электрокардиографическая характеристика пароксизмальных нарушений ритма сердца при синдроме WPW, механизм их развития. Приведены ЭКГ с этими нарушениями ритма сердца больных, наблюдавшихся авторами в кардиологической клинике Республиканской клинической больницы (Махачкала). В качестве примера приведено описание клинического случая. Описаны особенности купирования пароксизмов тахиаритмий у этих больных и методы вторичной профилактики.
Ключевые слова: синдром WPW, пароксизмальные тахикардии, фибрилляция предсердий.

Features of paroxysmal heart rhythm disorders the syndrome of Wolff-Parkinson-White (WPW)

S.S. Zaglieva, S.N. Mammaev, S.G. Zagliev

FSBEI HE «Dagestan State Medical University» MH RF, Makhachkala

Summary
The article presents the clinical and electrocardiographic characteristics of paroxysmal heart rhythm disturbances in WPW syndrome, and the mechanism of their development. ECGs with these cardiac arrhythmias in patients observed by the authors in the cardiology clinic of the Republican Clinical Hospital (Makhachkala) are presented. As an example, a description of a clinical case is given. The features of stopping paroxysms of tachyarrhythmias in these patients and secondary prevention are described.
Key words: WPW syndrome, paroxysmal tachycardia, atrial fibrillation.

Важнейшей задачей клинической кардиологии является раннее выявление и лечение больных с высоким риском развития внезапной сердечной смерти (ВСС).

Одним из опасных состояний с риском развития ВСС аритмогенного генеза является синдром преждевременного возбуждения желудочков (синдром WPW). Анатомической основой этого синдрома считается наличие дополнительных аномальных предсердно-желудочковых соединений, по которым импульсы из предсердий на желудочки поступают как по атриовентрикулярному узлу, так и по дополнительному пути.

Выделяют следующие клинические формы синдрома (феномен) WPW.

1) Постоянная, при которой ЭКГ изменения, характерные для синдрома WPW, регистрируются постоянно.

2) Преходящая (перемежающаяся), при которой ЭКГ изменения синдрома WPW перемежаются с ЭКГ без них.

3) Латентная, когда ЭКГ изменения выявляются при электрофизиологическом исследовании.

Условно синдром WPW считается вариантом нормы и может встречаться у практически здоровых лиц.

Клинически синдром преждевременного возбуждения желудочков ничем не проявляется и влияния на гемодинамику не оказывает. Часто он является лишь ЭКГ патологией. Предлагается даже различать два понятия: феномен преждевременного возбуждения желудочков и синдром преждевременного возбуждения желудочков. В первом случае речь идет о существовании только ЭКГ признаков синдрома, во втором – о возникновении на фоне этого синдрома различных нарушений ритма сердца. В первую очередь пароксизмов суправентрикулярной тахикардии с большой частотой более 200 ударов в минуту, экстрасистолии и мерцания или трепетания предсердий, которые связаны с тяжелым прогнозом и терапевтическим риском. Особенно это касается больных с пароксизмами тахисистолической формы мерцания предсердий, у которых имеется высокий риск внезапной смерти. В литературе имеются сведения о том, что, если на ЭКГ, снятой во время пароксизма мерцания предсердий, самый короткий интервал R- R 250 и менее мс, то опасность внезапной смерти велика и профилактическое лечение синдрома WPW обязательно. (Бокерия Л.А.,1986,1987; G. Klein и соавторы 1989).

В основе пароксизмальных нарушений ритма сердца при синдроме преждевременного возбуждения желудочков лежит механизм re-entry (повторного входа). Дополнительные проводящие пути являются более быстрыми путями проведения импульсов по сравнению с атриовентрикулярным соединением. Функционирование двух путей с разной скоростью проведения, разной продолжительностью рефрактерных периодов создает условия для формирования с их участием механизма re-entry.

Для корреспонденции:
Заглиева Салимат Сажидовна – кандидат медицинских наук, доцент кафедры госпитальной терапии №1 ФГБОУ ВО «Дагестанский государственный медицинский университет» МЗ РФ.
E-mail: zaglieva.s@mail.ru
Тел.: 89898758646
Статья поступила 8.10.2020 г., принята к печати 12.02.2021 г.

Пароксизмальная тахикардия при синдроме WPW

Наиболее частой формой пароксизмальной тахикардии у больных с синдромом WPW является атриовентрикулярная реципрокная тахикардия (АВРТ). Возникновение реципрокной тахикардии с вовлечением дополнительных путей обусловлено наличием замкнутого пути проведения, состоящего из следующих структур: 1) АВ- узел; 2) система Гиса – Пуркинье; 3) миокард желудочков; 4) дополнительный путь; 5) миокард предсердий.

В связи с большой протяженностью петли re-entry реципрокные АВ – тахикардии с участием дополнительных путей АВ – проведения являются тахикардии, обусловленные механизмом macroreentre.

Проведение импульсов по дополнительным путям может осуществляться в обоих направлениях, но иногда лишь в одном – антероградном или ретроградном. В зависимости от того, в каком направлении распространяется волна возбуждения, различают две формы атриовентрикулярной реципрокной пароксизмальной тахикардии: **ортодромную и антидромную**. Если во время пароксизма тахикардии импульс проводится с предсердий на желудочки через АВ узел, после чего возвращается ретроградно в предсердия по дополнительному пути, формируется ортодромная атриовентрикулярная реципрокная пароксизмальная тахикардия. На долю этой формы пароксизмальной тахикардии приходится 85-90% всех случаев пароксизмальных тахикардий при синдроме WPW.

Электрокардиографические признаки

Ортодромная пароксизмальная тахикардия

В связи с тем, что при ортодромной реципрокной пароксизмальной тахикардии возбуждение к желудочкам распространяется обычным путем, через АВ узел, желудочковый комплекс QRS не изменен, т.е. нет признаков преждевременного возбуждения желудочков. Возбуждение к предсердиям распространяется ретроградно, по большой петле re-entry и в силу этого достигает предсердий позже, чем желудочков, поэтому отрицательные зубцы Р регистрируются после комплекса QRS. При этом длительность интервала R-P> 0,07 с. и составляет менее половины R-R (рис. 1).

Длительность интервала R-P > 0.07 с. отличает эту тахикардию от пароксизмальной атриовентрикулярной тахикардии с предшествующим возбуждением желудочков без дополнительных путей проведения, при которой длительность интервала R-P < 0,07с., или зубец Р не виден в результате наслоения его на зубец Т. Ритм сердца правильный, с частотой от 140 до 200 в мин.

Диагностика этой формы пароксизмальной тахикардии облегчается, если у больного вне пароксизма тахикардии регистрируется ЭКГ картина синдрома WPW. Однако следует помнить, что синдром WPW может быть скрытым, не выявляться электрокардиографически, проявляться только ортодромной пароксизмальной реципрокной атриовентрикулярный тахикардией. Для выявления скрытого синдрома WPW необходимо проведение электрофизиологического исследования сердца.

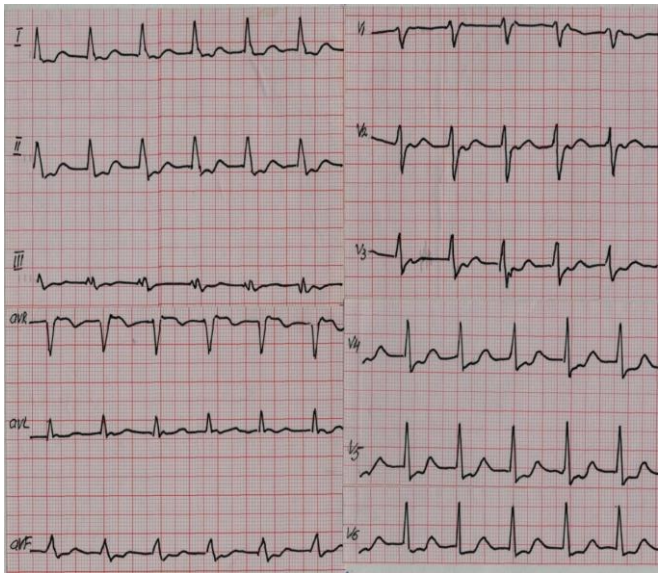

Рис. 1. Ортодромная атриовентрикулярная реципрокная пароксизмальная тахикардия при синдроме WPW, тахизависимая ишемия миокарда. Ритм несинусовый, правильный 170 уд/ мин. Желудочковый комплекс не уширен. Отрицательный зубец Р регистрируется после комплекса QRS, наслаиваясь на сегмент ST, интервал R-P>0.07 сек. Горизонтальная депрессия сегмента ST на 1 и более мм в I, II, V_4-V_6 отведениях

В качестве примера приводим клиническое наблюдение.

Больной А., 32 года, строитель, доставлен машиной скорой помощи в клинику с жалобами на приступы сердцебиения, слабость, головокружение, неприятные ощущения в левой половине грудной клетки.

Больным себя считает около двух часов, когда без видимой причины внезапно началось выраженное сердцебиение. Принял внутрь 25 капель валокардина, но состояние не улучшилось, и была вызвана скорая помощь.

Из анамнеза: ранее также отмечались кратковременные, не более 10-15 минут, эпизоды сердце-

биения, которые проходили самостоятельно. Обращался к участковому врачу, был направлен на ЭКГ, но изменения не выявлены. Проводили также холтеровское мониторирование, во время которого также эпизод сердцебиения не был зарегистрирован. При этом врачи говорили, что на ЭКГ регистрируется синдром, название которого больной не помнит.

Объективно: состояние больного тяжелое. Кожа и видимые слизистые слегка цианотичные. Тоны сердца относительно звучные, подсчет несколько затруднен из-за большой частоты. Границы сердца не расширены. Артериальное давление 85/60 мм рт.ст. В легких аускультативно везикулярное дыхание. Перкуторно – легочной звук, ЧДД 20 в мин. По другим органам патологии не выявлено.

На ЭКГ: суправентрикулярная тахикардия с ЧСС 235 уд/мин. Тахизависимая ишемия задне-нижней стенки миокарда левого желудочка (рис.2 А).

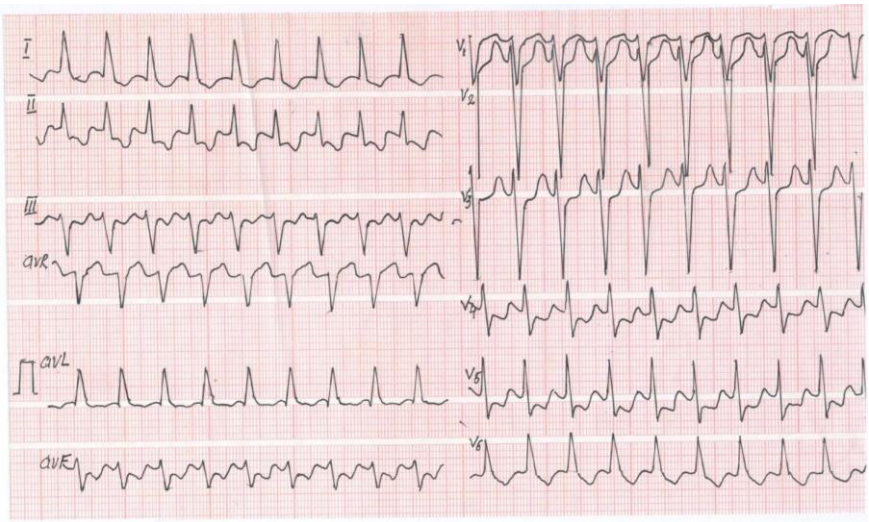

Рис. 2 А. АВ пароксизмальная тахикардия с участием дополнительного пути проведения (ортодромная). Тахизависимая ишемия миокарда. Ритм несинусовый правильный 235 уд/мин. Перед QRS зубец P отсутствует. QRS=0,08 сек. За комплексом QRS регистрируется отрицательный зубец P в I, II, III, aVF, V_3-V_6 отведениях, положительный в отведении AVR. Депрессия сегмента ST ниже изолинии более 1 мм в I, II, III, aVF, V_2-V_6 отведениях. Отрицательный зубец T в I, II, aVF, V_6 отведениях

После купирования пароксизма введением внутривенно капельно 300 мг амиодарона – синдром Вольфа-Паркинсона Уайта, тип В (рис. 2 Б.). Больной выписан с рекомендацией консультации у кардиохирурга для решения вопроса проведения РЧА (радиочастотная аблация).

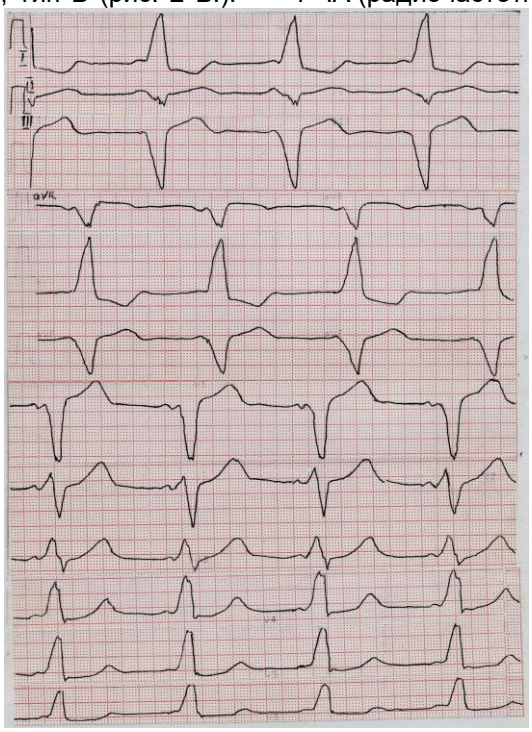

Рис. 2 Б. ЭКГ после купирования пароксимальной суправентрикулярной тахикардии. Синдром WPW, тип В. Ритм синусовый 57 уд\мин. ЭОС резко отклонена влево. P=0,07 сек., PQ=0,10 сек., QRS=0,14 сек. Положительная дельта-волна в I, aVL, V_2-V_6, отрицательная во II, III, aVF, V_1 отведениях. QS во II, III, aVF отведениях, имитирующий трансмуральный инфаркт миокарда задне-нижней стенки левого желудочка

Антидромная реципрокная пароксизмальная тахикардия

При антидромной реципрокной пароксизмальной тахикардии импульс проводится на желудочки по дополнительному пути антероградно, а затем в ретроградном направлении к предсердиям – через систему Гиса – Пуркинье и атриовентрикулярный узел. Волна возбуждения в желудочках распространяется по сократительному миокарду от места контакта с ним добавочного проводящего пути и охватывает желудочки последовательно, а не одновременно. В связи с этим на ЭКГ регистрируются широкие комплексы QRS>0,12 сек. с наличием дельта-волны в начале комплекса. После комплекса QRS регистрируются отрицательные зубцы P во II, III, aVF отведениях, наслаивающиеся на сегмент ST. Ритм сердца правильный, т.е. интервалы R-R равны на протяжении всего пароксизма с частотой от 170 до 250 в мин. Данная форма тахикардии встречается редко, не более 15% от всех случаев атриовентрикулярной пароксизмальной тахикардии при синдроме WPW (рис. 3).

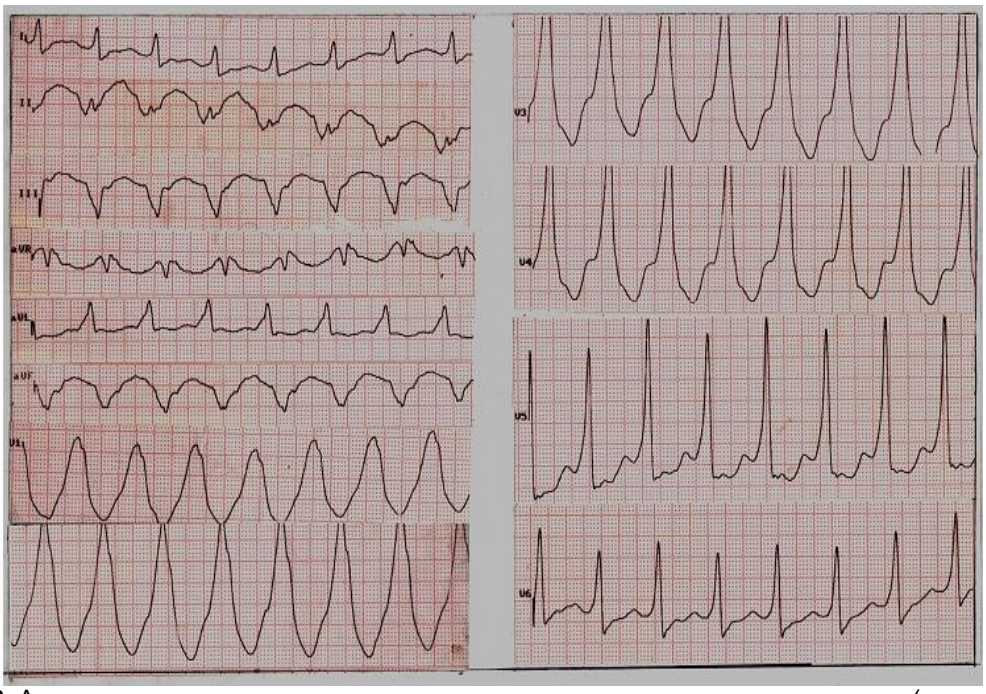

Рис. 3. Антидромная атриовентрикулярная реципрокная пароксизмальная тахикардия (с широкими комплексами QRS). Ритм несинусовый правильный 176 уд/мин. Широкие более 0,14 сек. комплексы QRS. Форма комплексов QRS напоминает синдром WPW типа АВ

Синдром WPW и пароксизмы фибрилляции предсердий

Среди нарушений ритма сердца, которые отмечаются у лиц с синдромом WPW, пароксизмы фибрилляции (трепетания) предсердий составляют 20-25% всех видов аритмий и встречаются несколько чаще, чем в общей популяции. Пароксизмы фибрилляции предсердий чаще возникают вследствие **реципрокной АВ тахикардии при синдроме WPW**. Это связано с возникновением электрической нестабильности в миокарде предсердий, наличием дополнительных проводящих путей и частой ретроградной стимуляцией предсердий во время пароксизмов тахикардии. Фибрилляция предсердий провоцируется попаданием ретроградного импульса в ранимую фазу предсердного цикла. Особенно часто фибрилляция предсердий развивается при левостороннем расположении пучка Кента (Сайганов С.А., Гришкин Ю.Н., 1998).

Дополнительные предсердно-желудочковые пути содержат в своей структуре, в основном, обычные миокардиальные клетки, не вызывающие АВ задержку наджелудочковых импульсов, при поступлении к ним большого числа импульсов фибрилляции – ЭРП в них укорачивается, тогда как в АВ узле при таком же числе импульсов происходит удлинение ЭРП и развивается функциональная АВ блокада. В результате к желудочкам через дополнительные пути проникает, без задержки, интенсивный поток нерегулярных предсердных импульсов. На ЭКГ регистрируется частый (220-260 в 1 минуту) и неправильный желудочковый ритм с различными по форме, ширине и амплитуде комплексами QRS. Если предсердные импульсы проходят только по добавочному пути, то комплексы QRS представляют собой сплошную волну дельта.

В другом крайнем случае волны фибрилляции предсердий попадают к желудочкам только через АВ узел, уже вышедший из состояний рефрактерности и на ЭКГ регистрируются узкие комплексы QRS. Обычно же на ЭКГ видны многочисленные промежуточные варианты, когда комплексы QRS содержат большую или меньшую волну дельта. Комплексы QRS нередко выглядят широкими полиморфными из-за разной величины волны дельта, напоминающие таковые при желудочковой тахикардии (рис. 4).

Столь частые, нерегулярные возбуждения миокарда желудочков, попадание некоторых импульсов в уязвимую фазу желудочкового цикла приводит к полной электрической дезорганизации миокарда желудочков, заканчивающейся фибрилляцией желудочков (ФЖ) с остановкой сердца и внезапной смертью больного.

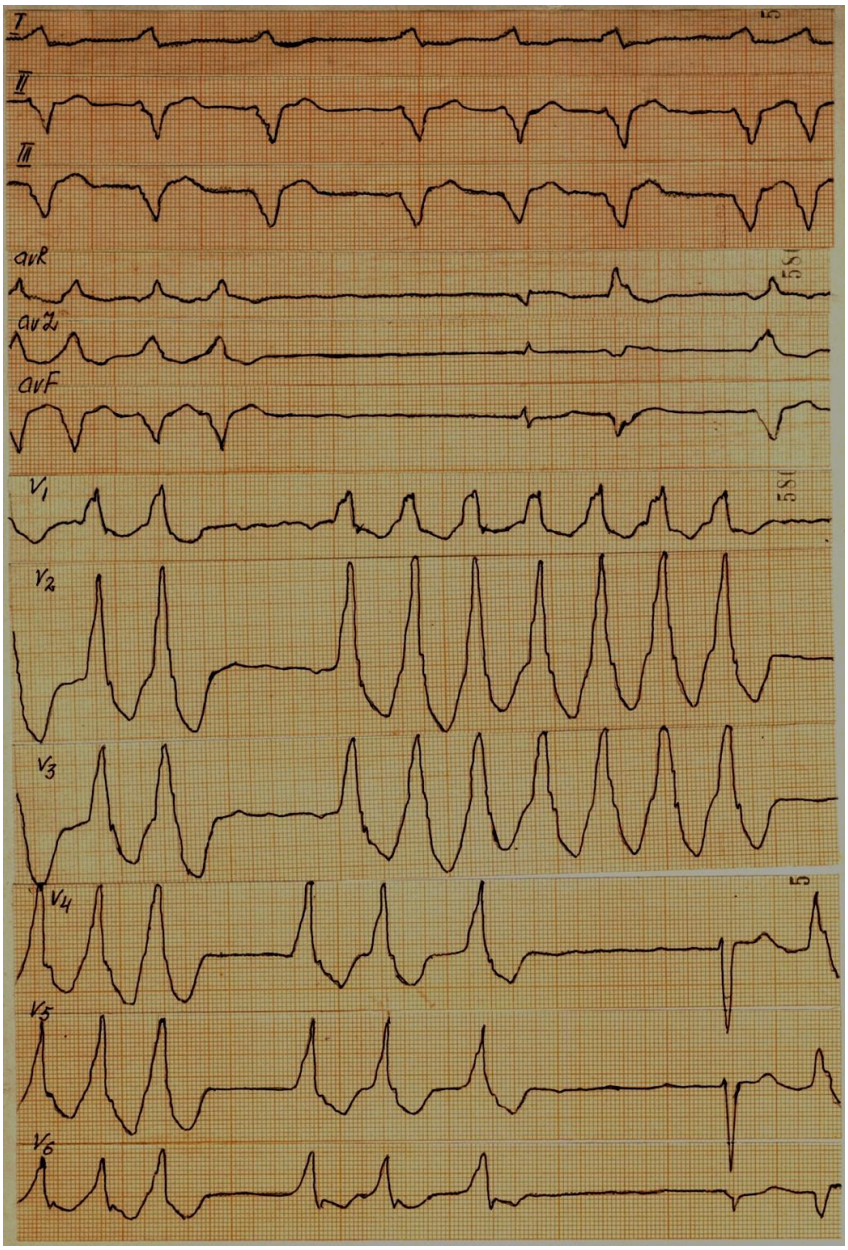

Рис. 4. Фибрилляция предсердий при синдроме WPW. Ритм несинусовый, неправильный, желудочковые комплексы широкие дискордантные (предсердные импульсы попадают к желудочкам через пучок Кента). В отведениях aVR, aVL, aVF5 и в отведениях V_4-V_6 7 комплексы QRS неизмененные (импульсы из предсердий попадают на желудочки через АВ узел)

Следует отметить, что вероятность развития ФЖ на фоне ФП при синдроме WPW возрастает, если у больного длительность антероградного ЭРП добавочного пути < 270 мс., а длительность самого короткого интервала R-R во время ФП < 220 мс (комплексы QRS широкие с дельта-волной).

Предложены фармакологические пробы для выявления лиц с синдромом WPW, у которых имеется риск развития ФЖ при развитии у них ФП, т.е. имеющих антеградный ЭРП добавочного пути < 270 мс. Одна из них – тест с аймалином, который вводят больному внутривенно в дозе 50 мг за 3 минуты в период синусового ритма (Гришкин Ю.Н., 1993; Бутаев Т.Д., 1993). У больных с ЭРП добавочного пути < 270 мс. аймалин резко блокирует антероградное проведение по добавочному пути. Исчезновение после аймалина дельта-волны указывает на возникновение блокады дополнительного пути (WelleusH. et. al., 1980).

Терапевтический подход при синдроме WPW

Лица с электрокардиографическими признаками синдрома преждевременного возбуждения желудочков в лечении не нуждаются и ведут обычный образ жизни. Необходимость в лечении возникает при наличии у больного нарушения ритма сердца – приступа учащенного сердцебиения. Наибольшую опасность в клиническом плане имеют приступы фибрилляции предсердий, угрожающие переходом в фибрилляцию желудочков с наступлением внезапной смерти.

При возникновении пароксизмальных наджелудочковых нарушений ритма сердца у больных с WPW синдромом применение антиаритмических препаратов ограничено из-за возможности развития тяжелых осложнений, в первую очередь это увеличение частоты сердечных сокращений, так

называемый феномен «разогрев тахикардии», или проаритмический эффект.

Поэтому при назначении антиаритмических препаратов не слеудет использовать сердечные гликозиды и недигидропиридиновые антагонисты кальция (верапамил и дилтиазем). Эти препараты блокируют проведение по АВ соединению, не изменяя проведение по аномальным проводящим путям.

Необходимо проявить осторожность и при использовании АТФ (аденозина), поскольку наджелудочковая пароксизмальная тахикардия может трансформироваться в фибрилляцию предсердий.

При приступах НПТ купирование начинают с вагусных проб (массаж каротидного синуса, надавливание на глазные яблоки, погружение головы в прохладную воду, натуживание). Вагусные пробы противопоказаны больным с выраженной дисциркуляторной энцефалопатией, инсультом в анамнезе, дисфункцией синусового узла, синдромом каротидного синуса, тяжелой сердечной недостаточностью и глаукомой.

Если вагусные пробы оказываются неэффективными, используют медикаментозные средства. Из медикаментозных средств предпочтение отдают препаратам, воздействующим на ДПП и АВ узел. Однако антиаритмические препараты с преимущественным влиянием на АВ узел неэффективны при ретроградном проведении через второй ДПП, поскольку в этом случае АВ узел может и не вовлекаться в циркуляцию волны возбуждения.

Предпочтительнее применять:

- **новокаинамид** 1000 мг (10,0 мл 10% раствора) в/в капельно под контролем АД (при необходимости одновременно с 0,3-0,5 мл мезатона, который обладает самостоятельным купирующим эффектом при ПНТ);

- амиодарон (кордарон) 300 мг (струйно в течение 5 минут или капельно) - с учетом отсроченности эффекта (до нескольких часов);

- аймалин в/в 50 мг (1,0 мл 5% раствора).

При неэффективности медикаментозных средств применяется электрическая кардиоверсия или ЧПЭКС (чреспищеводная электрокардиостимуляция сердца).

Альтернативой длительной поддерживающей медикаментозной терапии при ПНТ с участием дополнительных путей проведения в настоящее время является катетерная абляция. К ней при WPW синдроме имеются дополнительные показания.

1. Развитие ПНТ в молодом возрасте (во избежание длительного приема лекарственных средств).
2. Возможность трансформации ПНТ в фибрилляцию предсердий, поскольку это угрожает развитием фибрилляции желудочков.
3. Антидромный тип ПНТ (с широким QRS).
4. Наличие нескольких дополнительных путей, доказанное с помощью ЭФИ.
5. Наличие других аномалий сердца, требующих хирургического лечения.

При пароксизме фибрилляции предсердий у больных синдромом WPW, учитывая возможность развития фибрилляции желудочков и внезапную смерть при антероградном проведении импульсов из предсердий по дополнительному проводящему пути, возникает необходимость в неотложной кардиоверсии. При стабильной гемодинамики для контроля частоты сердечных сокращений можно использовать **новокаинамид** в/в 10%-10,0 медленно или капельно на 100 мл 5% раствора глюкозы; **кордарон** 300-450 мл в/в капельно; **β-блокатор-метопролол** 2,5-5 мг в/в болюсно в течение 2-х минут. Из этих препаратов только новокаинамид и кордарон способны прекратить фибрилляцию предсердий и восстановить синусовый ритм, поэтому лучше применять именно их, можно также использовать **ибутилид, флекаинид** (не зарегистрированы в России). Важно помнить о том, что в/в введение **дигоксина** или **верапамила** для контроля ЧСС противопоказано. При нестабильной гемодинамике и неэффективности медикаментозной кардиоверсии проводят экстренную кардиоверсию.

После стабилизации ритма сердца, для профилактики ФП и внезапной смерти при синдроме WPW, рекомендуется катетерная радиочастотная абляция дополнительных проводящих путей, эффективность которой составляет около 95 %. РЧА рекомендуется также лицам рискованных профессий (пилоты, водители общественного транспорта) и пациентам, у которых на ЭКГ выявляются признаки проведения по дополнительным путям, с высоким риском развития ФП.

Антитромботическая терапия

При ФП увеличивается частота тромбоэмболических осложнений. В большинстве случаев, около 70% составляют тромбоэмболии в сосудах головного мозга. Для профилактики этих осложнений рекомендуется проведение антитромботической терапии. Её проводят с учетом факторов риска, срока давности развития ФП и оценки риска кровотечений.

Заключение

Таким образом, пароксизмальные тахиаритмии у больных с синдромом WPW имеют следующие клинико-электрокардиографические особенности.

1. У больных с синдромом WPW наблюдается склонность к развитию пароксизмальных аритмий с относительно большой частотой, несмотря на отсутствие органической патологии сердца и других причин.
2. На ЭКГ при АВРТ длительность интервала R-P> 0,07 сек. отличает от тахикардии без участия дополнительных проводящих путей.
3. При антидромной форме АВРТ на ЭКГ регистрируются широкие комплексы QRS, более 0,12 сек., с наличием дельта-волны в начале его.
4. Пароксизм АВРТ с большой, более 200 уд/мин, частотой может трансформироваться в фибрилляцию предсердий.
5. На ЭКГ при фибрилляции предсердий регистрируется частый (220-260 уд/мин) неправильный желудочковый ритм с различными по форме, ширине и амплитуде комплексами, на фоне которых

могут регистрироваться узкие (проведение через АВ узел) желудочковые комплексы.

6. Пароксизм фибрилляции предсердий с большой частотой может привести к фибрилляции желудочков с остановкой сердца и ВСС.

7. При пароксизмальной тахикардии у больных с синдромом WPW для купирования пароксизма или контроля частоты ЧСС при ФП не следует назначать сердечные гликозиды (дигоксин) и недигидропиридиновые антагонисты кальция (верапамил, дилтеазем). Предпочтительные применять амиодарон (кордарон), прокаинамид (новокаинамид, аймалин, ибутилид, флекаинид).

8. Для профилактики повторных пароксизмов тахиаритмий рекомендуется катетерная радиочастотная аблация дополнительных проводящих путей.

Литература

1. Аритмии при WPW. Неотложные состояния в кардиологии / под ред. С. Майерсона, Р. Чаудари, Э. Митчела; пер. с англ. М.: Бином. Лаборатория знаний, 2010. 136-152.
2. Аритмии сердца. В 3-х томах. Т. 1 / под ред. В.Дж. Мандела; пер. с анг. М.: Медицина, 1996. С. 476-507.
3. Бокерия Л.А. Тахиаритмии: клиника, диагностика, хирургическое лечение. Л., 1989.
4. Бунин Ю.А. Лечение тахиаритмий сердца. Практическая кардиология. М., 2003. С. 32-37. С. 71-81.
5. Бутаев Т.Д. Дифференциальная диагностика и лечение трех основных форм пароксизмальных реципрокных атриовентрикулярных (АВ) тахикардий. Диагностика и лечение аритмий и блокад сердца / под. ред. М.С. Кушаковского. Л. 1986. С. 4-10.
6. Диагностика и лечение фибрилляции предсердий: Рекомендации ВНОК и ВНОА. М., 2012. 100 с.
7. Диагностика и лечение в кардиологии: учебное пособие для студентов мед. вузов / под. ред. Майкла Х. Кроуфода; пер. с англ; под общ. ред. акад. РАМН Р.Г. Оганов. М.: МЕДпресс – информ, 2007. С. 345-392.
8. Заглиев С.Г., Заглиева С.С. Преждевременное возбуждение желудочков: диагностика, клиническое значение // Сборник научных трудов ДГМА, юбилейный выпуск. Махачкала, 2002. С. 41-42.
9. Киякбаев Г.К. Аритмии сердца. Основы электрокардиографии, диагностика, лечение и современные рекомендации / под ред. В.С. Моисеева. М.: ГЭОТАР-Медиа, 2009. С. 117-123.
10. Кушаковкий М.С. Фибрилляция предсердий (причины, механизмы, клинические формы, лечение и профилактика). СПб.: ИКФ «Фоллиант», 1999. С. 85-90.
11. Люсов В.А., Колпаков Е.В. Аритмии сердца. Терапевтические и хирургические аспекты. М.: ГЭОТАР-Медиа, 2009. С. 166-177.
12. Маммаев С.Н., Заглиев С.Г., Заглиева С.С. Аритмии сердца. Тахиаритмии и брадиаритмии. М.: ГЭОТАР-Медиа, 2019. С. 106-108; С.169-170. (Серия «Библиотека врача-специалиста»).
13. Недоступ А.В., Благова О.В. Как лечить аритмии. Диагностика и терапия нарушений ритма и проводимости в клинической практике. 2-е изд., доп. М.: МЕД пресс-информ, 2007. С. 124-140.
14. Орлов В.Н. Руководство по электрокардиографии. М., 2006. С. 211-220.
15. Рациональная фармакотерапия сердечно-сосудистых заболеваний: рук. для практикующих врачей / Е.И. Чазов, Ю.Н. Беленков, Е.О. Борисова, Е.Е. Гогин и др; под общей ред. Е.И. Чазова, Ю.Н. Беленкова. М.: Литтера, 2005. С. 395-401.
16. Розинов Ю.И., Стародубцев А.К., Невзоров В.П. Электрокардиография. Дифференциальная диагностика. Лечение аритмий и блокад сердца: учебное пособие. М.: Медицина XXI, 2007. С. 115-136.
17. Сайганов С.А., Гришкин Ю.Н. Фибриллция предсердий больных с синдромом WPW // Мерцательная аритмия. СПб, 1998. С. 192-206.
18. Суворов А.В. Клиническая электрокардиография (с атласом электрокардиограмм). Нижний Новгород: Изд-во Нижегородской гос. мед. академии, 2004. С. 108-113.
19. Туев А.В., Вышлинская А.Ю., Василец Л.М., Потемкина Н.Г. Синдром и феномен преждевременного возбуждения желудочков: структура аритмии и особенности временного анализа вариабельности ритма сердца // Российский кардиологический журнал. 2003. № 3 (41). С. 11-14.
20. Эрик Р. Бек, Роберт Л. Соухами, Майкл Г. Ханна, Диана Р.Холдрайт. Уроки дифференциального диагноза / пер. с англ.; под ред. проф. Л.В. Козебвской. Москва: ГЭОТАР-Медиа, 2008. С. 15.
21. Clerc A., Levy J., and Critesco, C. A propos du raccourcissement permanent de l’espase P-R de l’electrocardiogramme sans deformation du complexe ventriculaire // Arch. Mal. Coeur. 1938. V. 32 (569).
22. Gallagher J.J., Pritchett E.L, C., Sealy W.C. et al. The preexcitation syndromes // Progr. Cardiovasc. Dis. 1978. V. 20, N 4. P. 287-327.
23. Holzmann M., and Scherf, D. Uber Electrocardiogramme mit verkurzter Vorhof-Rfmmerdistanz und positive P-Zacken. Z. // Klin. Med. 1932. P. 121-404.
24. Lown, B, Ganong. W.F., and Levine, S.A.: The syndrome of short P-R interval, normal QRS complex and paroxysmal rapid heart activation // Circulation, 1952. N 5 (693).
25. Rosenbaum. F.F., Hecht H.H., Wilson. F.N., and Johnston F.D. Potetential variations of the thorax and the esophagus in anomalous atrioventricular excitation (Wollf-Parkinson-White syndrome) // Am. Heart J., 1945. V. 29. P. 281.

References

1. Aritmii pri WPW. Neotlozhnyye sostoyaniya v kardiologii [Emergencies in cardiology] / pod red. S. Mayyersona, R. Chaudari, E. Mitchela; per. s angl. M.: Binom. Laboratoriya znaniy, 2010. 136-152.
2. Aritmii serdtsa [Arrhythmias of the heart]. V 3-kh tomakh. T. 1 / pod red. V.Dzh. Mandela; per. s ang. M.: Meditsina, 1996. S. 476-507.
3. Bokeriya L.A. Takhiaritmii: klinika, diagnostika, khirurgicheskoye lecheniye [Tachyarrhythmias: clinical picture, diagnostics, surgical treatment]. L.,1989.
4. Bunin Yu.A. Lecheniye takhiaritmiy serdtsa. Prakticheskaya kardiologiya [Treatment of cardiac tachyarrhythmias. Practical cardiology]. M., 2003. S. 32-37. S. 71-81.
5. Butayev T.D. Differentsial'naya diagnostika i lecheniye trekh osnovnykh form paroksizmal'nykh retsiproknykh atrioventrikulyarnykh (AV) takhikardiy. Diagnostika i lecheniye aritmiy i blokad serdtsa [Differential diagnosis and treatment of the three main forms of paroxysmal recurrent atrioventricular (AV) tachycardias. Diagnostics and treatment of arrhythmias and heart block] / pod. red. M.S. Kushakovskogo. L. 1986. S. 4-10.
6. Diagnostika i lecheniye fibrillyatsii predserdiy [Diagnosis and treatment of atrial fibrillation]: Rekomendatsii VNOK i VNOA. M., 2012. 100 s.
7. Diagnostika i lecheniye v kardiologii: uchebnoye poso-biye dlya studentov med. vuzov [Diagnostics and treatment in

cardiology: a teaching aid for students of honey. universities] / pod. red. Maykla Kh. Kroufoda; per. s angl; pod obshch. red. akad. RAMN R.G. Oganov. M.: MEDpress – inform, 2007. S. 345-392.
8. Zagliyev S.G., Zagliyeva S.S. Prezhdevremennoye vozbuzhdeniye zheludochkov: diagnostika, klinicheskoye znacheniye [Premature excitation of the ventricles: diagnosis, clinical significance] // Sbornik nauchnykh trudov DGMA, yubileynyy vypusk. Makhachkala, 2002. S. 41-42.
9. Kiyakbayev G.K. Aritmii serdtsa. Osnovy elektrokardiografii, diagnostika, lecheniye i sovremennyye rekomendatsii [Arrhythmias of the heart. Fundamentals of electrocardiography, diagnostics, treatment and modern recommendations] / pod red. V.S. Moiseyeva. M.: GEOTAR-Media, 2009. S. 117-123.
10. Kushakovkiy M.S. Fibrillyatsiya predserdiy (prichiny, mekhanizmy, klinicheskiye formy, lecheniye i profilaktika) [Atrial fibrillation (causes, mechanisms, clinical forms, treatment and prevention)]. SPb.: IKF «Folliant», 1999. S. 85-90.
11. Lyusov V.A., Kolpakov Ye.V. Aritmii serdtsa. Terapevticheskiye i khirurgicheskiye aspekty [Arrhythmias of the heart. Therapeutic and surgical aspects]. M.: GEOTAR-Media, 2009. S. 166-177.
12. Mammayev S.N., Zagliyev S.G., Zagliyeva S.S. Aritmii serdtsa. Takhiaritmii i bradiaritmii [Arrhythmias of the heart. Tachyarrhythmias and bradyarrhythmias]. M.: GEOTAR-Media, 2019. S. 106-108; S.169-170. (Seriya «Biblioteka vracha-spetsialista»).
13. Nedostup A.V., Blagova O.V. Kak lechit' aritmii. Diagnostika i terapiya narusheniy ritma i provodimosti v klinicheskoy praktike [How to treat arrhythmias. Diagnostics and therapy of rhythm and conduction disorders in clinical practice]. 2-ye izd., dop. M.: MEDPress-inform, 2007. S. 124-140.
14. Orlov V.N. Rukovodstvo po elektrokardiografii []. M., 2006. S. 211-220.
15. Ratsional'naya farmakoterapiya serdechno-sosudistykh zabolevaniy: ruk. dlya praktikuyushchikh vrachey [Guide to electrocardiography] / Ye.I. Chazov, Yu.N. Belenkov, Ye.O. Borisova, Ye.Ye. Gogin i dr; pod obshchey red. Ye.I. Chazova, Yu.N. Belenkova. M.: Littera, 2005. S. 395-401.
16. Rozinov Yu.I., Starodubtsev A.K., Nevzorov V.P. Elektrokardiografiya. Differentsial'naya diagnostika. Lecheniye aritmiy i blokad serdtsa: uchebnoye posobiye []. M.: Meditsina XXI, 2007. S. 115-136.
17. Sayganov S.A., Grishkin Yu.N. Fibrilltsiya predserdiy bol'nykh s sindromom WPW [] // Mertsatel'naya aritmiya. SPb, 1998. S. 192-206.
18. Suvorov A.V. Klinicheskaya elektrokardiografiya (s atlasom elektrokardiogramm) [Clinical electrocardiography (with an atlas of electrocardiograms)]. Nizhniy Novgorod: Izd-vo Nizhegorodskoy gos. med. akademii, 2004. S. 108-113.
19. Tuyev A.V., Vyshlinskaya A.Yu., Vasilets L.M., Potemkina N.G. Sindrom i fenomen prezhdevremennogo vozbuzhdeniya zheludochkov: struktura aritmii i osobennosti vremennogo analiza variabel'nosti ritma serdtsa [The syndrome and the phenomenon of premature ventricular excitation: the structure of arrhythmia and features of the temporal analysis of heart rate variability] // Rossiyskiy kardiologicheskiy zhurnal. 2003. № 3 (41). S. 11-14.
20. Erik R. Bek, Robert L. Soukhami, Maykl G. Khanna, Diana R.Kholdrayt. Uroki differentsial'nogo diagnoza [Differential diagnosis lessons] / per. s angl.; pod red. prof. L.V. Kozebvskoy. Moskva: GEOTAR-Media, 2008. S. 15.
21. Clerc A., Levy J., and Critesco, C. A propos du raccourcissement permanent de l'espase P-R de l'electrocardiogramme sans deformation du complexe ventriculaire // Arch. Mal. Coeur. 1938. V. 32 (569).
22. Gallagher J.J., Pritchett E.L, C., Sealy W.C. et al. The preexcitation syndromes // Progr. Cardiovasc. Dis. 1978. V. 20, N 4. P. 287-327.
23. Holzmann M., Scherf, D. Uber Electrocardiogramme mit verkurzter Vorhof-Rfmmerdistanz und positive P-Zacken. Z. // Klin. Med. 1932. R. 121-404.
24. Lown, B, Ganong. W.F., and Levine, S.A. The syndrome of short P-R interval, normal QRS complex and paroxysmal rapid heart activation // Circulation. 1952. N 5 (693).
25. Rosenbaum. F.F., Hecht H.H., Wilson. F.N., and Johnston F.D. Potetential variations of the thorax and the esophagus in anomalous atrioventricular excitation (Wollf-Parkinson-White syndrome) // Am. Heart J., 1945. V. 29. P. 281.

Сведения о соавторах:
Маммаев Сулейман Нураттинович – доктор медицинских наук, профессор, ректор ФГБОУ ВО «Дагестанский государственный медицинский университет» МЗ РФ, заведующий кафедрой госпитальной терапии №1.

Заглиев Сажид Гасанович – кандидат медицинских наук, доцент кафедры госпитальной терапии №1 ФГБОУ ВО «Дагестанский государственный медицинский университет» МЗ РФ.
Тел.: 89604129529

ОБЗОР ЛИТЕРАТУРЫ

УДК 616.24-022.1-06:616.98.578.834.11

Вирусная пневмония при COVID-19 – острая проблема современной медицины

Д.А.Шихнебиев

ФГБОУ ВО «Дагестанский государственный медицинский университет» МЗ РФ, Махачкала

Резюме
Статья посвящена одной из самых актуальных на сегодняшний день проблем – вирусной пневмонии при новой коронавирусной инфекции COVID-19. На основе накопленного опыта отечественных и зарубежных исследователей изложены механизмы развития, особенности клинических проявлений, диагностики и лечения данного заболевания.
Ключевые слова: коронавирусная инфекция, вирусная пневмония, атипичная пневмония, особенности клинического течения, осложнения ковидной инфекции, COVID-19, SARS-CoV-2

Viral pneumonia in COVID-19 is an acute problem of modern medicine

D.A. Shikhnebiev

FSBEI HE "Dagestan State Medical University" MH RF, Makhachkala

Summary
The article is devoted to one of the most pressing problems today - viral pneumonia with the new coronavirus infection COVID-19. On the basis of the accumulated experience of domestic and foreign researchers, the mechanisms of development, features of clinical manifestations, diagnosis and treatment of this disease are outlined.
Key words: coronavirus infection, viral pneumonia, atypical pneumonia, clinical features, complications of covid infection, COVID-19, SARS-CoV-2.

Вирусные внебольничные пневмонии являются нечастыми, но весьма опасными заболеваниями в практической работе врача, требующими применения особых диагностических и лечебных мероприятий. На их долю приходится 5-15% всех внебольничных пневмоний [1]. Ведущее значение среди респираторных вирусов имеет вирус гриппа, эпидемии которого случаются практически ежегодно, преимущественно в зимнее время [5, 7]. Вирусы гриппа подтипа А (в том числе H1N1 «свиной» грипп, H5N1 «птичий» грипп) и подтипа В составляют более половины возбудителей всех воспалительных заболеваний легких вирусной этиологии. Причинами вирусных внебольничных пневмоний также могут быть респираторный синцитиальный вирус человека, парагрипп, аденовирус. Известны также случаи с тяжелым поражением легких – тяжелый острый респираторный синдром (SARS, или атипичная пневмония) и ближневосточный респираторный синдром (MERS), вызванные Coronaviridae.

Интерес к вирусным внебольничным пневмониям значительно возрос в настоящее время, учитывая сложившуюся ситуацию в мире, обусловленную новой коронавирусной инфекцией. Всемирная организация здравоохранения (ВОЗ) в феврале 2020 года этой инфекции присвоила официальное название «COVID-19» (англ. COronaVIrus Disease 2019) [10, 12]. Вирус, который вызывает COVID-19, обозначен как SARS-CoV-2 [2]. COVID-19 появилась в конце 2019 года в городе Ухань КНР и в короткий срок приняла характер всемирной пандемии, вызвав кризис здравоохранения и угрожая глобальному здоровью в будущем [13, 14, 21, 25]. На текущий момент COVID-19 стала проблемой и вызовом №1 для всего мира. Опасность инфекции состоит в том, что она вызывает ряд серьезных осложнений. Наиболее частым из них является двусторонняя пневмония (вирусное диффузное альвеолярное повреждение с микроангиопатией), у 3-4% развивается острый респираторный дистресс-синдром (ОРДС) [6, 10]. У больных могут также развиться гиперкоагуляционный синдром с тромбозами и тромбоэмболиями, септический шок, полиорганная недостаточность и др.

Необходимо отметить, что практические врачи хорошо диагностируют бактериальные пневмонии, однако они плохо знакомы с клинико-рентгенологическими проявлениями воспалительных заболеваний вирусной, в том числе ковидной, этиологии, и поэтому нередко возникают затруднения при постановке диагноза, проведении дифференциальной диагностики и назначении адекватного лечения больным. Нет также сомнений в том, что воспалительный процесс в легких при новом варианте коронавирусной инфекции имеет абсолютно иные патогенетические и морфологические особенности, а значит, требует другой лечебной тактики. Учитывая изложенное выше, крайне важно накопление сведений об этом заболевании.

Целью данной публикации является освещение особенностей проявлений вирусной пневмонии

Для корреспонденции:
Шихнебиев Даир Абдулкеримович – доктор медицинских наук, профессор, профессор кафедры госпитальной терапии №2 ФГБОУ ВО «Дагестанский государственный медицинский университет» МЗ РФ.
E-mail: dair1954@mail.ru
Тел.: 89034278383
Статья поступила 20.09.2020 г., принята к печати 12.02.2021 г.

при новом коронавирусе COVID-19 на основе накопленного опыта отечественных и зарубежных исследователей.

Прежде всего хотелось обратить внимание на некоторые характерные особенности новой коронавирусной инфекции. Первая – это то, что после заражения человек в течение нескольких дней не испытывает никаких симптомов, но может заражать других лиц, что значительно затрудняет изоляцию вируса [7]. Вторая – опасность нового вида коронавируса заключается в многообразии клинических проявлений. Течение COVID-19 может протекать по нескольким сценариям, от бессимптомного носительства до пневмонии различной степени тяжести с развитием ОРДС. При этом у 80% заболевших заболевание протекает в легкой форме – больные ощущают легкое недомогание как при обычной простуде или гриппе, а в половине случаев могут вообще не предъявлять жалоб, но при компьютерной томографии (КТ) в легких могут выявляться изменения в виде «матового стекла». Однако, несмотря на бессимптомность течения болезни, больные остаются источником заражения, сами не зная об этом [12, 20]. Третья – у 20% больных с COVID-19 отмечается тяжелое течение заболевания, причём 5% из них нуждается в госпитализации в отделение реанимации и интенсивной терапии [3]. Наиболее тяжелые формы развиваются у лиц старше 65 лет, как правило, имеющих другие хронические заболевания дыхательной (туберкулез легких, хроническая обструктивная болезнь легких, бронхиальныя астма), сердечно-сосудистой (гипертоническая болезнь, ишемическая болезнь сердца), эндокринной (ожирение, сахарный диабет) систем, крови, онкологические заболевания и другие иммунодефицитные состояния [4, 11, 12]. Четвертая – на начальном этапе болезни вирусы активно размножаются в верхних дыхательных путях, откуда могут попасть в нижние отделы бронхиального дерева и легочную ткань. В конечном итоге под их влиянием в последней запускается воспалительный процесс.

Преимущественный путь попадания вируса SARS-CoV-2 в дыхательные пути – это воздушно-капельный, но могут быть и другие пути, в частности контактный [13, 16]. В клетки-мишени вирус проникает посредством ангиотензинпревращающего фермента 2, известного как белок ACE2 [26]. Рецепторы последнего расположены на эпителиальных клетках бронхолегочной системы, пищеварительного тракта, мочевыводящих путей, сердечно-сосудистой и центральной нервной системы, эндотелии кровеносных сосудов и др. [18, 21, 23, 24]. Однако основной и быстро достижимой мишенью SARS-CoV-2 являются альвеолярные клетки II типа (AT2) легких. Если иммунная система организма человека на этой стадии не убивает проникший в клетку вирус SARS-CoV-2, то вирус может распространиться по воздухоносным путям дальше в легкие, где он проникает в ткани лёгких и вызывает диффузное альвеолярное повреждение.

Однако у достаточно большого количества больных иммунная система чрезмерно реагирует на инфекцию, запуская неконтролируемую реакцию врожденного иммунитета с выбросом огромного количества провоспалительных цитокинов, которые оказывают повреждающее действие на ткани [17, 28]. В результате нарастания уровня цитокинов происходит увеличение сосудистой проницаемости, повреждение сосудистой стенки, клеточных мембран, системное нарушение микроциркуляции и внутрисосудистое тромбообразование. Процесс практически охватывает все легкое. Повышенный уровень воспалительных цитокинов и последствия, к которым он приводит, носит название «цитокиновый шторм». Чаще всего цитокиновый шторм появляется через 8-10 дней после возникновения первых симптомов и приводит к развитию ОРДС с дыхательной недостаточностью, а также полиорганной недостаточности, и может быть причиной летального исхода (летальность от болезни в среднем по миру составляет около 4%). По оценке специалистов, цитокиновый шторм встречается примерно у 20% заболевших COVID-2019.

По данным литературы, у инфицированных SARS-CoV-2 пневмония диагностируется в 15-20% случаев [27]. При этом воспаление в легочной ткани формируется в среднем через 6 дней после появления первых симптомов инфекции [15, 17, 22, 24]. Пневмония в большинстве случаев возникает при среднетяжелой форме инфекционного процесса. При тяжелой форме COVID-19 чаще развивается тяжелая пневмония с двусторонним поражением легких в 75% случаев.

Вирусная пневмония при COVID-19 преимущественно развивается у больных с ослабленным иммунитетом, отличительной особенностью ее является то, что клинически она протекает тяжелее типичной пневмонии.

Среди *клинических проявлений* заболевания можно выделить лихорадку, нарастающую одышку, тяжёлый интоксикационный синдром, резкую слабость, кислородное голодание.

Важно отметить, что первые симптомы ковидной инфекции у больного могут возникать спустя 2 дня после заражения и мало отличаются от признаков других респираторных патологий (сухой кашель, заложенность носа, непродуктивный кашель, боли или першение в горле, разбитость, повышение температуры). У больных могут также отмечаться аносмия (потеря обоняния и нюха), озноб, миалгии, головные боли, дискомфорт и ощущение заложенности в грудной клетке, особенно при вдохе, симптомы со стороны желудочно-кишечного тракта (приступы тошноты и рвоты, диарея, боли в животе), бледность кожных покровов, артериальная гипотензия, приглушенность сердечных тонов. Спустя неделю возможно появление симптомов пневмонии (лихорадочное состояние с температурой тела до 38-39,5°C, выраженная одышка, обильное потоотделение, боли в грудной клетке при дыхании и кашле). Кашель может быть сухим, либо со скудной мокротой, которая способна приобретать ржавый оттенок из-за разрушения капилляров. Полноценный вдох невозможен из-за нарастания одышки. Это является отличительным признаком коронавирусной инфекции от обычной пневмонии.

По данным отдельных авторов [29], дыхательная недостаточность у больных с ковидной пневмонией отмечается в 54% случаев. Средние сроки от начальных симптомов болезни до развития дыхательной недостаточности у большинства больных составляют 7 и более дней [22, 24, 27]. Если пневмония вовремя не лечится, то дыхательная недостаточность нарастает. Появляются цианоз (посинение) носогубного треугольника, форсированное дыхание (в акте вдыхания участвуют межреберные мышцы). Чтобы облегчить вдох, человеку нужно принять вынужденное положение тела. Прогрессирование дыхательной недостаточности приводит к сонливости, спутанности сознания, чрезмерному возбуждению, панической атаке или даже обмороку. Частота дыхания, определяемая при выслушивании грудной клетки, обычно превышает 22. Когда этот показатель зашкаливает за 30, пациент подозрителен на тяжелое течение инфекции.

Необходимо отметить, что у отдельных больных ковидная пневмония может протекать бессимптомно. У таких больных поражение тканей лёгких и альвеол зачастую происходит скрытно и обнаруживается порой лишь при случайно выполненной компьютерной томографии (КТ) легких.

Для определения степени тяжести заболевания, своевременной диагностики пневмонии и дыхательной недостаточности можно определить степень насыщения крови кислородом (по данным пульсоксиметра). В норме процент кислорода в крови должен быть на уровне 95-98%, при дыхательной недостаточности может падать ниже 93%, а при её тяжелой степени – ниже 70%. При этом следует подчеркнуть, что при показателе ниже 93% больной должен быть помещен в стационар.

Наиболее чувствительным методом диагностики вирусной пневмонии при COVID-19 является *КТ легких*. Основными типичными проявлениями вирусной пневмонии COVID-19 являются: многочисленные уплотнения легочной ткани по типу «матового стекла» преимущественно округлой формы различной протяженности с или без консолидации с утолщением септ или без, периферической, мультилобарной локализации [2, 10]. Нехарактерные признаки: уплотнения легочной ткани по типу «матового стекла» центральной и прикорневой локализации, единичные солидные узелки, наличие кавитаций, плевральный выпот, лимфоаденопатия.

Для оценки тяжести COVID-19 по данным КТ используется шкала, основанная на визуальной оценке примерного объема уплотненной легочной ткани в обоих легких:

• отсутствие характерных проявлений (КТ-0);

• минимальный объем/распространенность менее 25% объема легких (КТ-1);

• средний объем/распространенность 25–50% объема легких (КТ-2);

• значительный объем/распространенность 50–75% объема легких (КТ-3);

• критический объем/распространенность более 75% объема легких (КТ-4).

Следует отметить и такую особенность при ковидной пневмонии – рентгенологическая картина не всегда соответствует тому, что врач выслушивает стетоскопом. Довольно часто даже при значительных изменениях КТ аускультативная симптоматика бедна.

При невозможности проведения КТ необходима обзорная *рентгенография органов грудной клетки*. При рентгенографии выявляют двусторонние сливные инфильтративные затемнения, чаще выраженные изменения локализуются в базальных отделах легких. Однако стандартная рентгенография имеет низкую чувствительность в выявлении начальных изменений в первые дни заболевания и не может применяться для ранней диагностики. Информативность её повышается с увеличением длительности течения пневмонии.

Основной метод диагностики коронавируса – полимеразная цепная реакция. С помощью этого метода исследуются биологические образцы, взятые с рото- носоглотки на наличие рибонуклеиновой кислоты (РНК) вируса [9, 10]. Выявление антител в крови у переболевших COVID-19 проводится иммуноферментным анализом.

В анализах крови часто обнаруживается снижение числа лейкоцитов, увеличение С-реактивного белка (СРБ). Биохимический анализ не несет какой-либо специфической информации о вирусе, но является неотъемлемым в диагностике декомпенсации хронической патологии, осложнений и критических состояний. С тяжестью течения, распространенностью воспалительной инфильтрации и прогнозом при пневмонии коррелирует СРБ. Коагулопатия при COVID-19 характеризуется активацией системы свертывания крови в виде заметного повышения концентрации D-димера в плазме крови.

Электрокардиография не несет специфической информации, однако в настоящее время известно, что вирусная инфекция и пневмония, помимо декомпенсации хронических сопутствующих заболеваний, увеличивают риск развития нарушений ритма сердца, а также острого коронарного синдрома. Анализ электрокардиограммы важен и с позиции оценки кардиотоксичности на фоне применяемой, прежде всего этиотропной, терапии COVID-19.

Основные осложнения, которые могут возникнуть при коронавирусной (COVID-19) пневмонии – это: острая дыхательная недостаточность, ОРДС – тяжелое поражение легких, при котором легочная ткань уплотняется, буквально набухает, что ведет к нарушению дыхательной функции и резкой гипоксемии (уменьшению количества кислорода в крови), сепсис, септический шок, синдром внутрисосудистого свертывания, полиорганная недостаточность (нарушение функции всех органов и систем) и др. [2, 10]. К отдаленным последствиям относят фиброз легких (замещение легочной ткани соединительной) с хронической дыхательной недостаточностью.

На сегодняшний день самым проблематичным является *лечение* больных с ковидной пневмонией. Если при бактериальных пневмониях у врачей имеется большой спектр этиотропных препаратов (антибиотиков), направленных против каждого возбудителя, то лекарственных средств, способных влиять непосредственно на вирус SARS-Cov-2, по-

ка что не существует. Этим же COVID-19 отличается и от гриппа, от которого есть вакцина и достаточно эффективные препараты, в частности занамивир и осельтамивир.

В связи с этим, в настоящее время активно ведутся исследования по разработке вакцины от вируса SARS-CoV-2 и изучению действия различных препаратов на COVID-19, которые применялись для терапии других заболеваний – это препараты, используемые в лечении малярии и СПИДа. В целом в ряде рекомендаций различных стран мира, в том числе в российских, было рекомендовано к применению нескольких препаратов (гидроксихлорохин, хлорохин, лопинавир + ритонавир, препараты интерферонов, азитромицин в сочетании с гидроксихлорохином). Однако результаты применения данных препаратов позволили сделать однозначный вывод об их неэффективности при COVID-19. На текущий момент препаратами, обладающими активностью в отношении вируса SARS-CoV-2, считают фавипиравир и ремдесивир (лечение ими рекомендуют провести в фазу репликации вируса – в первые 5 суток заболевания у пациентов с факторами риска тяжелого течения COVID-19) [2]. Вместе с тем, терапия с включением вышеназванных препаратов по большому счёту не имеет доказательной базы.

Показаниями для назначения таргетной терапии ингибиторами интерлейкина – ИЛ-6 (тоцилизумабом или сарилумабом) или ИЛ-1β (канакинумабом) в комбинации с глюкокортикостероидами являются: сочетание данных КТ органов грудной клетки (значительный объем поражения легочной паренхимы – более 50% (КТ-3–4) с двумя и более признаками (снижение SpO2; СРБ>50 мг/л; лихорадка >38ºС в течение 3 дней; число лейкоцитов < $3{,}0\times10^9$ /л).

Антибактериальная терапия назначается только при наличии убедительных признаков присоединения бактериальной инфекции – появление гнойной мокроты, лейкоцитоз >10×10^9/л, повышение прокальцитонина (ПКТ) более 0,5 нг/мл [2]. ПКТ при коронавирусной инфекции с поражением респираторных отделов легких находится в пределах референсных значений. Повышение его содержания коррелирует с тяжестью течения, распространенностью и прогнозом при бактериальных осложнениях. Поэтому при ведении больного с COVID-19 необходимо мониторировать, наряду с С-реактивным белком, показатель ПКТ. Выбор антибиотиков и способ их введения осуществляются на основании тяжести состояния больного, анализе факторов риска встречи с резистентными микроорганизмами (наличие сопутствующих заболеваний, предшествующий прием антибиотиков и др.), результатов микробиологической диагностики.

Глюкокортикоиды назначаются только больным при наличии признаков цитокинового шторма. Для лечения COVID-19 легких форм использовать их не рекомендуется. Показанием для их назначения является сохраняющаяся лихорадка выше 38ºС в течение 3-5 дней при наличии как минимум одного из следующих критериев – появление признаков дыхательной недостаточности (снижение SpO2 ниже 93%); массивное (более 50% объема легочной ткани) или быстропрогрессирующее поражение легких по результатам КТ; повышение уровня СРБ выше 50 мг/л [2].

Назначение низкомолекулярных гепаринов (фраксипарин, клексан и др.) в лечебных дозах при отсутствии противопоказаний показано всем госпитализированным пациентам с поражением легких. В случае недоступности низкомолекулярных гепаринов возможно использование нефракционированного гепарина.

Больным также показано симптоматическое лечение. Жаропонижающие препараты назначают при температуре тела выше 38,0-38,5^{0}С. Наиболее безопасным препаратом является парацетамол. Противокашлевые препараты: бутамират, леводропризин, ренгалин. Назначение мукоактивных препаратов (амброксол, ацетилцистеин) возможно у больных с продуктивным кашлем (бактериальная инфекция, сопутствующие процессы – хронический бронхит и др.). Также применяют дезинтоксикационную терапию (изотонический раствор хлорида натрия, раствор глюкозы, белковые препараты и др.) и некоторые другие средства.

При преобладании симптомов дыхательной недостаточности и отёка лёгких начинается кислородная поддержка или пациент переводится на ИВЛ. Возможно проведение экстракорпоральной оксигенации крови с подключением антикоагулянтов.

Сроки лечения больных с пневмонией при COVID-19 индивидуальны и зависят от клинической картины и тяжести заболевания. В лучшем случае лечение проходит около трёх недель.

Заключение

Резюмируя вышеизложенное, можно отметить, что сегодняшняя ситуация характеризуется тем, что появился особо патогенный (болезнетворный) штамм (разновидность) коронавируса – SARS-CoV-2, способный вызывать острое воспаление легких, которое протекает тяжелее типичной бактериальной пневмонии, особенно у пожилых людей и людей с соматическими заболеваниями бронхолегочной, сердечно-сосудистой, эндокринной и других систем. Особую опасность представляют возможные при данной форме пневмонии осложнения (острая дыхательная недостаточность, ОРДС, септический шок, полиорганная недостаточность), нередко приводящие к летальным исходам. Проблема эта осложняется тем, что на сегодняшний день нет ни вакцины, ни специфичного препарата от вируса SARS-CoV-2. Те лекарственные препараты, которые могут быть использованы на текущий момент при лечении этой инфекции (фавипиравир, ремдесивир и др.), не имеют доказательной базы. Можно только проводить симптоматическую терапию. Человек может быть защищен от данной формы пневмонии только в случае, если переболеет 80% населения и выработается коллективный иммунитет. Однако, поскольку с этим вирусом люди столкнулись впервые, то на данный момент нет большой прослойки перенесших эту инфекцию, и соответственно людей, выработавших иммунитет.

Литература

1. Авдеев С.Н. Внебольничная пневмония // Consilium medicum. 2007. Т. 9, № 7.
2. Алгоритмы ведения пациентов с новой коронавирусной инфекцией COVID-19 в стационаре: методические рекомендации. М.: ГВКГ имени Н.Н. Бурденко. 2020. 17 с.
3. Клиническое ведение тяжелой острой респираторной инфекции при подозрении на коронавирусную инфекцию COVID-19: Временные рекомендации 13 марта 2020 г. Режим доступа: https://www.euro.who.int/en (дата посещения: 05.03.2021)
4. Коган Е.А., Березовский Ю.С., Проценко Д.Д., Багдасарян Т.Р. и др. Патологическая анатомия инфекции, вызванной SARS-CoV-2. // Судебная медицина. 2020. Т. 6. № 2. С. 8-30.
5. Комплексный подход к лечению и профилактике острых респираторных инфекций у детей: практическое руководство для врачей / под ред. Геппе Н.А., Малахова А.Б. М., 2012. 47 с.
6. Королева И.М. Вирусные пневмонии. Радиологические признаки: сложности диагностики // Consilium medicum. 2020. Т. 22, № 3. С. 28-33.
7. Костинов М.П., Шмитько А.Д., Полищук В.Б., Хромова Е.А. Современные представления о новом коронавирусе и заболевании, вызванном SARS-CoV-2 // Инфекционные болезни: новости, мнения, обучение. 2020. Т. 9, № 2. С. 33–42.
8. Крамарь Л.В., Ларина Т.Ю. Лечение острых респираторных вирусных инфекций, осложненных бронхообструктивным синдромом у детей // Волгоградский научно-медицинский журнал. 2016. № 2. С. 43-46.
9. Методические рекомендации № МР 3.1.0169-20 "Лабораторная диагностика COVID-19" (утв. Федеральной службой по надзору в сфере защиты прав потребителей и благополучия человека 30 марта 2020 г.). М., 2020. Режим доступа: rospotrebnadzor.ru (дата обращения: 03.03.3021).
10. Министерство здравоохранения Российской Федерации. Профилактика, диагностика и лечение новой коронавирусной инфекции (COVID-19). Временные методические рекомендации. Версия 8.0 (03.09.2020). Режим доступа: https://urlid.ru/c30s (дата обращения 03.09.2020).
11. Никифоров В.В., СурановаТ.Г., Миронов А. Ю., Забозлаев Ф.Г. Новая коронавирусная инфекция (COVID-19): этиология, эпидемиология, клиника, диагностика, лечение и профилактика. М., 2020. 48 с.
12. Профилактика, диагностика и лечение новой коронавирусной инфекции (COVID-19): Временные методические рекомендации. Версия 7 (03.06.2020).
13. CDC. 2019 Novel Coronavirus, Wuhan, China: Frequently Asked Questions and Answers. CDC. URL: https://www.cdc.gov/coronavirus/2019-ncov/faq.html. (access date: 27.01.2020).
14. Gallegos A. WHO Declares Public Health Emergency for Novel Coronavirus. Medscape Medical News/ URL: https://www.medscape.com/viewarticle/924596 (access date: 30.01.2020.).
15. Gaythorpe K., Imai N., Cuomo-Dannenburg G. et al. Symptom progression of COVID-19 // Imperial College London (11.03.2020). URL: https://www.imperial.ac.uk/media/imperialcollege/medicine/sph/ide/gida-fellowships/ImperialCollege-COVID19-symptom-progression-11-03-2020.pdf (access date: 20.05.2020).
16. Ghinai I., McPherson T.D., Hunter J.C. et al. First known person-to-person transmission of severe acute respiratory syndrome coronavirus 2 (SARS-CoV-2) in the USA. // Lancet. 2020.Vol.395 (10230). P.11-378-1144.
17. Guan W., Ni Z., Hu Yu et al. Clinical Characteristics of Coronavirus Disease 2019 in China // N. Engl. J. Med. 2020. V. 382. P. 1708-1720.
18. Jia H.P., Look D.C., Shi L. et al. ACE2 receptor expression and severe acute respiratory syndrome coronavirus infection depend on differentiatio). // J. Virol. 2005. V. 79(2305). P.14614-14621.
19. Mora R., Arold S., Marzan Y. et al. Determinants of surfactant function in acute lung injury and early recovery // Am. J. Physiol Lung Cell Mol Physiol. 2000. V. 279 (2). P. 342-349.
20. Nishiura H., Kobayashi T., Suzuki A. et al. Estimation of the asymptomatic ratio of novel coronavirus infections (COVID-19) // Int J. Infect. Dis. 2020. URL: https://www.medrxiv.org/content/10.1101/2020.02.03.20020248v2 (access date: 20.05.2020).
21. Ramzy A., McNeil D.G. W.H.O. Declares Global Emergency as Wuhan Coronavirus Spreads. URL: Available at https://nyti.ms/2RER70M (acces date: 30.01.2020).
22. Singhal T. A review of coronavirus disease-2019 (COVID-19) // Indian J. Pediatr. 2020. V. 87 (4). P. 281-286.
23. Sodhi C.P., Wohlford-Lenane C., Yamaguchi Y. et al. Attenuation of pulmonary ACE2 activity impairs inactivation of des-Arg9 bradykinin/BKB1R axis and facilitates LPS-induced neutrophil infiltration // Am. J. Physiol Lung Cell Mol Physiol. 2018. V. 314(1). P. 17-31.
24. Tan W., Aboulhosn J. The cardiovascular burden of coronavirus disease 2019 (COVID-19) with a focus on congenital heart disease // Int. J. Cardiol. 2020. Vol.309. P.70-77.
25. The New York Times. Coronavirus Live Updates: W.H.O. Declares Pandemic as Number of Infected Countries Grows. URL: https://www.nytimes.com/2020/03/11/world/coronavirusnews.html#link-682e5b06 (access date: 11.03.2020).
26. Walls A.C., Park Y.J., Tortorici M.A. et all. Structure, function, and antigenicity of the SARS-CoV-2 spike glycoprotein // Cell. 2020. Vol. 180. P. 1-12.
27. Xie J., Tong Zh., Guan X. et al. Critical care crisis and some recommendations during the COVID-19 epidemic in China // Intensive Care Med. 2020. V. 46. P. 837-840.
28. Yang X., Yu Y., Xu J. et al. Clinical course and outcomes of critically ill patients with SARS-CoV-2 pneumonia in Wuhan, China: a single-centered, retrospective, observational study // Lancet Respir Med. 2020. V. 2600 (20). P. 1-7.
29. Zhou F., Yu T., Du R. al. Clinical course and risk factors for mortality of adult inpatients with COVID-19 in Wuhan, China: a retrospective cohort study // Lancet. 2020. V. 395. P. 1054-1062.

References

1. Avdeyev S.N. Vnebol'nichnaya pnevmoniya [Community-acquired pneumonia] // Consilium medicum. 2007. T. 9, № 7.
2. Algoritmy vedeniya patsiyentov s novoy koronavirusnoy infektsiyey COVID-19 v statsionare: metodicheskiye rekomendatsii [Algorithms for managing patients with a new coronavirus infection COVID-19 in a hospital: guidelines]. M.: GVKG imeni N.N. Burdenko. 2020. 17 s.
3. Klinicheskoye vedeniye tyazheloy ostroy respiratornoy infektsii pri podozrenii na koronavirusnuyu infektsiyu COVID-19 [Clinical Management of Severe Acute Respiratory Infection in Suspected Coronavirus COVID-19]: Vremennyye rekomendatsii 13 marta 2020 g. Rezhim dostupa: (data obrashcheniya 05.03.2021).

4. Kogan Ye.A., Berezovskiy Yu.S., Protsenko D.D., Bagdasaryan T.R. i dr. Patologicheskaya anatomiya infektsii, vyzvannoy SARS-CoV-2 [Pathological anatomy of SARS-CoV-2 infection] // Sudebnaya meditsina. 2020. T. 6, № 2. S. 8-30.
5. Kompleksnyy podkhod k lecheniyu i profilaktike ost-rykh respiratornykh infektsiy u detey: prakticheskoye rukovodstvo dlya vrachey [An integrated approach to the treatment and prevention of acute respiratory infections in children: a practical guide for doctors] / pod red. Geppe N.A., Malakhova A.B. M., 2012. 47 s.
6. Koroleva I.M. Virusnyye pnevmonii. Radiologicheskiye priznaki: slozhnosti diagnostiki [Viral pneumonia. Radiological signs: diagnostic difficulties] // Consilium medicum. 2020. T. 22, № 3. S. 28-33.
7. Kostinov M.P., Shmit'ko A.D., Polishchuk V.B., Khromova Ye.A. Sovremennyye predstavleniya o novom koronaviruse i zabolevanii, vyzvannom SARS-CoV-2 // Infektsionnyye bolezni: novosti, mneniya, obucheniye. 2020. T. 9, № 2. S. 33–42.
8. Kramar' L.V., Larina T.YU. Lecheniye ostrykh respiratornykh virusnykh infektsiy, oslozhnennykh bronkhoobstruktivnym sindromom u detey [Modern ideas about the new coronavirus and the disease caused by SARS-CoV-2] // Volgogradskiy nauchno-meditsinskiy zhurnal. 2016. № 2. S. 43-46.
9. Metodicheskiye rekomendatsii № MR 3.1.0169-20 "Laboratornaya diagnostika COVID-19" [Modern ideas about the new coronavirus and the disease caused by SARS-CoV-2] (utv. Federal'noy sluzhboy po nadzoru v sfere zashchity prav potrebiteley i blagopoluchiya cheloveka 30 marta 2020 g.). Rezhim dostupa: rospotrebnadzor.ru (data obrashcheniya 03.09.2020).
10. Ministerstvo zdravookhraneniya Rossiyskoy Federatsii. Profilaktika, diagnostika i lecheniye novoy koronavirusnoy infektsii (COVID-19) [Prevention, diagnosis and treatment of new coronavirus infection (COVID-19).]. Vremennyye metodicheskiye rekomendatsii. Versiya 8.0 (03.09.2020). Rezhim dostupa: https://urlid.ru/c30s (data obrashcheniya 03.09.2020). M., 2020.
11. Nikiforov V.V., SuranovaT.G., Mironov A.Yu., Zabozlayev F.G. Novaya koronavirusnaya infektsiya (COVID-19): etiologiya, epidemiologiya, klinika, diagnostika, lecheniye i profilaktika [New coronavirus infection (COVID-19): etiology, epidemiology, clinic, diagnosis, treatment and prevention]. M., 2020. 48 s.
12. Profilaktika, diagnostika i lecheniye novoy koronavirusnoy infektsii (COVID-19) [Prevention, Diagnosis and Treatment of Novel Corona Virus Infection (COVID-19)]: Vremennyye metodicheskiye rekomendatsii. Versiya 7 (03.06.2020).
13. CDC. 2019 Novel Coronavirus, Wuhan, China: Frequently Asked Questions and Answers. CDC. URL: https://www.cdc.gov/coronavirus/2019-ncov/faq.html. (access date: 27.01.2020).
14. Gallegos A. WHO Declares Public Health Emergency for Novel Coronavirus. Medscape Medical News/ URL: https://www.medscape.com/viewarticle/924596 (access date: 30.01.2020.).
15. Gaythorpe K., Imai N., Cuomo-Dannenburg G. et al. Symptom progression of COVID-19 // Imperial College London (11.03.2020). URL: https://www.imperial.ac.uk/media/imperialcollege/medicine/sph/ide/gida-fellowships/ImperialCollege-COVID19-symptom-progression-11-03-2020.pdf (access date: 20.05.2020).
16. Ghinai I., McPherson T.D., Hunter J.C. et al. First known person-to-person transmission of severe acute respiratory syndrome coronavirus 2 (SARS-CoV-2) in the USA. // Lancet. 2020.Vol.395 (10230). P.11-378-1144.
17. Guan W., Ni Z., Hu Yu et al. Clinical Characteristics of Coronavirus Disease 2019 in China // N. Engl. J. Med. 2020. V. 382. P. 1708-1720.
18. Jia H.P., Look D.C., Shi L. et al. ACE2 receptor expression and severe acute respiratory syndrome coronavirus infection depend on differentiatio). // J. Virol. 2005. V. 79(2305). P.14614-14621.
19. Mora R., Arold S., Marzan Y. et al. Determinants of surfactant function in acute lung injury and early recovery // Am. J. Physiol Lung Cell Mol Physiol. 2000. V. 279 (2). P. 342-349.
20. Nishiura H., Kobayashi T., Suzuki A. et al. Estimation of the asymptomatic ratio of novel coronavirus infections (COVID-19) // Int J. Infect. Dis. 2020. URL: https://www.medrxiv.org/content/10.1101/2020.02.03.20020248v2 (access date: 20.05.2020).
21. Ramzy A., McNeil D.G. W.H.O. Declares Global Emergency as Wuhan Coronavirus Spreads. URL: Available at https://nyti.ms/2RER70M (acces date: 30.01.2020).
22. Singhal T. A review of coronavirus disease-2019 (COVID-19) // Indian J. Pediatr. 2020. V. 87 (4). P. 281-286.
23. Sodhi C.P., Wohlford-Lenane C., Yamaguchi Y. et al. Attenuation of pulmonary ACE2 activity impairs inactivation of des-Arg9 bradykinin/BKB1R axis and facilitates LPS-induced neutrophil infiltration // Am. J. Physiol Lung Cell Mol Physiol. 2018. V. 314(1). P. 17-31.
24. Tan W., Aboulhosn J. The cardiovascular burden of coronavirus disease 2019 (COVID-19) with a focus on congenital heart disease // Int. J. Cardiol. 2020. Vol.309. P.70-77.
25. The New York Times. Coronavirus Live Updates: W.H.O. Declares Pandemic as Number of Infected Countries Grows. URL: https://www.nytimes.com/2020/03/11/world/coronavirusnews.html#link-682e5b06 (access date: 11.03.2020).
26. Walls A.C., Park Y.J., Tortorici M.A. et all. Structure, function, and antigenicity of the SARS-CoV-2 spike glycoprotein // Cell. 2020. Vol. 180. P. 1-12.
27. Xie J., Tong Zh., Guan X. et al. Critical care crisis and some recommendations during the COVID-19 epidemic in China // Intensive Care Med. 2020. V. 46. P. 837-840.
28. Yang X., Yu Y., Xu J. et al. Clinical course and outcomes of critically ill patients with SARS-CoV-2 pneumonia in Wuhan, China: a single-centered, retrospective, observational study // Lancet Respir Med. 2020. V. 2600 (20). P. 1-7.
29. Zhou F., Yu T., Du R. al. Clinical course and risk factors for mortality of adult inpatients with COVID-19 in Wuhan, China: a retrospective cohort study // Lancet. 2020. V. 395. P. 1054-1062.

УДК 616.34-07:616.8-071

Микробиота кишечника при неврологических заболеваниях

В.А. Куташов, О.В. Ульянова

ФГБОУ ВО «Воронежский государственный медицинский университет им. Н.Н. Бурденко» МЗ РФ

Резюме
В обзоре литературы представлен достаточно обширный материал последних научных достижений в области микробиомных исследований в отношении аутоиммунных и нейродегенеративных заболеваний человека. Анализ научной литературы по проблеме позволяет систематизировать научные знания по влиянию микробиоты на регуляцию функций мозга, возникновение, прогрессирование и лечение многих неврологических заболеваний.
Ключевые слова: боковой амиотрофический склероз, болезнь Альцгеймера, болезнь Гентингтона, болезнь Паркинсона, микробиом, микробиота, оптикомиелит, рассеянный склероз.

Intestinal microbiota in neurological diseases

V.A. Kutashov, O.V. Ulyanova

FSBEI HE “Voronezh State Medical University by N.N. Burdenko” MH RF

Summary
The literature review presents a fairly extensive material of the latest scientific advances in the field of microbiome research in relation to autoimmune and neurodegenerative diseases in humans. An analysis of the scientific literature on the problem makes it possible to systematize scientific knowledge on the influence of microbiota on the regulation of brain functions, the onset, progression and treatment of many neurological diseases.
Key words: amyotrophic lateral sclerosis, Alzheimer's disease, Huntington's disease, Parkinson's disease, microbiome, microbiota, opticomyelitis, multiple sclerosis.

Триллионы микроорганизмов заселяют организм человека при рождении, причем способ родоразрешения (кесарево сечение или вагинальное родоразрешение) влияет на сроки колонизации кишечника лишь в краткосрочной перспективе. Ассоциированные с хозяином микробы (человеческая микробиота) и их геномный потенциал (человеческий микробиом) были исследованы по анатомическому расположению, в частности на коже, в полости рта, дыхательных путях, мочеполовой системе и ЖКТ [1, 4, 7, 12].

На протяжении последних лет считается, что микробиота способствует пищеварению, участвует в иммунных и метаболических реакциях, а также имеет отношение к различным процессам в нервной системе (НС) [2, 4, 5, 13]. Исследования показали, что изменения микробиоты кишечника (дисбиозотическая микробиота) были ассоциированы с различными заболеваниями и расстройствами, включая ожирение, дисфункцию ЖКТ, сахарный диабет (СД), бронхиальную астму, аутоиммунные заболевания, а также ряд заболеваний НС.

Накоплен достаточно обширный материал научных исследований, позволяющий проанализировать и систематизировать знания по влиянию микробиоты на регуляцию функций мозга, возникновение, прогрессирование и лечение многих неврологических заболеваний.

Высокопроизводительное секвенирование и идентификация последовательностей в структуре микробиоты. Кишечная микробиота в значительной степени сложно поддается изучению в связи с тем, что она анаэробна и некультивируема [2, 10], и ее обнаружение и идентификация были частично обеспечены достижениями в области высоких технологий, таких как высокопроизводительное секвенирование. Применение данной технологии весьма ограничено из-за невозможности собрать повторяющиеся геномные структуры вследствие коротких длин считывания. Недавно разработанные Pacific Biosciences (Menlo Park, CA) и Oxford Nanopore Technologies (Oxford, UK) платформы секвенирования MinION позволяют выполнять идентификацию частей генома с гораздо большей длиной считывания (10-100 kbp), хотя и с более высокой частотой ошибок [5, 12]. Гибридные методы, сочетающие эти технологии секвенирования с платформой Illumina для более точной сборки бактериальных геномов, показали многообещающие результаты [7, 8].

Наиболее часто используется идентификация 16S-рибосомного маркера РНК-1 (рРНК) с использованием ДНК-праймеров в секвенировании бактерий и архей (прокариот). Эта технология, впервые предложенная в конце 1970-х годов, опирается на весьма конкретную область внутри рибосомной субъединицы [11, 12]. У эукариот (например, грибов) была использована область 18S рРНК или ген ITS1 (внутренний транскрибируемый спейсер 1) [13]. Они содержат

Для корреспонденции:
Куташов Вячеслав Анатольевич – доктор медицинских наук, профессор, заведующий кафедрой неврологии ФГБОУ ВО «Воронежский государственный медицинский университет им. Н.Н. Бурденко» МЗ РФ.
E-mail: kutash@mail.ru
Тел.: 89515672614
Статья поступила 3.09.2020 г., принята к печати 9.02.2021 г.

гипервариабельные области, которые являются уникальными видоспецифичными геномными «маркерами» [6, 13]. Последовательность 16S рРНК содержит 9 гипервариабельных областей (V1–V9) [8]. Сообщается, что V2 и V4 имеют более низкую частоту ошибок при проведении таксономии [5], однако оптимальная гипервариабельная область (области) для достижения цели и амплификации (с использованием универсальных праймеров) для анализа микробов кишечника остается дискуссионной. «Смещение праймера» (например, чрезмерное или недостаточное представление конкретных таксонов) может повлиять на результаты и сравнения между исследованиями, что требует тщательного рассмотрения используемого праймера. Альтернативой секвенированию 16S рРНК являются чиповые платформы, которые предварительно загружаются фиксированным числом известных таксонов. Преимущества включают крайне подробное исследование каждого участка, а это означает, что если один из этих известных таксонов присутствует, то его вряд ли можно пропустить. Однако данный метод весьма ограничен в использовании по причине относительно высокой стоимости.

После высокопроизводительного секвенирования последовательности 16S рРНК группируются по сходству последовательностей в таксономические единицы (OTUs), и идентификация микроорганизмов определяется с помощью одной из опубликованных и доступных баз данных 16S рибосом (например, Greengenes, SILVA) [7, 8]. Хотя это удобный и мощный метод, чтобы получить информацию о биологической и экологической нише кишечных микробов, вопрос о том, в какой степени совокупность нескольких 16S рРНК повторяет «истинную» микробную филогению, остается дискуссионным.

Такие методы, как секвенирование всего генома, необходимы для идентификации всех генов внутри микробиоты (то есть микробиома), включая микобиом (грибы) и виром (вирусы), а также бактерии. В отличие от секвенирования 16S рРНК, при секвенировании всего генома используются случайные гексамерные праймеры, а не 16S универсальные праймеры [9]. Этот подход порождает огромное количество информации и вычислительных проблем. Этапы включают в себя генерацию необработанных данных секвенирования вплоть до базового статистического анализа и визуализации результатов.

Стоит отметить, что большинство исследований, включенных в этот обзор, использовали секвенирование 16S рРНК, которое обычно позволяет большинству идентифицированных бактерий (>80%) быть названными на уровне филума вплоть до семейства (>80%).

Функциональные возможности микробиоты. В 2012 году консорциум проекта «Микробиом человека» сообщил о поразительных межиндивидуальных вариациях микробиоты человека, но относительно стабильных функциональных профилях у разных людей для конкретного участка тела (например, кишечника) [11]. Однако вариации состава микробиоты кишечника (например, при экстремальных изменениях в рационе питания) могут быстро изменять функциональные профили [10]. Различные микробы могут выполнять сходные функции или вносить свой вклад в одни и те же метаболические реакции. И наоборот, одни и те же виды кишечной палочки, например, могут выполнять весьма разнообразные роли, от патогена до полезного продуцента витаминов К и B_{12}, в зависимости от штамма. Хотя функциональные исследования выявили обширные взаимодействия между микробиотой кишечника человека и ГМ, многое остается неизвестным. Многие микробные гены остаются без названия [8]. Функциональный подход может включать в себя: метагеномику (методы секвенирования), метатранскриптомику, метапротеомику и метаболомику, то есть исследование экспрессии генома микробиома, обилия протеинов и продукции метаболитов соответственно[9]. Практическая задача при проведении исследований, связанных с метаболомикой, включающих образцы стула у пациентов, включает в себя необходимость быстрой обработки или замораживания (например, до 280º С) для предотвращения разрушения образца [10].

Валидированные алгоритмы, такие как филогенетическое исследование сообществ путем реконструкции ненаблюдаемых состояний (PICRUSt), могут быть использованы для обеспечения метагенетических прогнозов на основе данных секвенирования 16S рРНК, позволяющих сделать выводы о потенциальной функциональной значимости микробиоты в развитии различных неврологических процессов. На сегодняшний день это было зарегистрировано при рассеянном склерозе (РС) и болезни Паркинсона (БП) [1, 3, 8, 10].

Микробиом и нейроиммунные заболевания. Убедительные доказательства роли микробиома либо как триггера нейроиммунного заболевания, либо как движущей силы активности нейроиммунного заболевания в значительной степени были получены на основе животных моделей [2, 13]. Мыши, выращенные в «свободной от микробов» среде, были очень устойчивы к развитию экспериментального аутоиммунного энцефаломиелита [13]. Кроме того, снижение активности заболевания (более низкие клинические показатели) при индуцировании экспериментального аутоиммунного энцефаломиелита наблюдалось у мышей без микробов [17, 18].

Различия в микробиоте кишечника между пациентами с РС и здоровыми контрольными группами. Проводился ряд исследований, в которых принимали участие как взрослые, так и дети разного возраста [2, 3, 11, 12, 13]. В группу исследования были включены пациенты, имеющие ремитирующее течение РС, и лица, не имеющие

данного заболевания, для оценки микробиоты кишечника и ее значения в развитии и прогрессировании данного заболевания.

В целом, на уровне сообщества, разнообразие микробиоты кишечника (альфа или бета; оба являются показателями количества или типов присутствующих микробов), как правило, существенно не различались между случаями РС и контрольными группами, хотя в этих небольших исследованиях могли быть не учтены небольшие различия. Высокое альфа-разнообразие (т. е. указание на множество различных микробов в образце) обычно ассоциируется с «хорошим» здоровьем [11]. Различия в бета-дивергенции (мера, оценивающая, насколько различна микробиота между двумя группами индивидуумов) между пациентами с РС и контрольной группой оказались связанными с воздействием лекарственного препарата, изменяющего течение рассеянного склероза (ПИТРС) [1, 2, 13].

На уровне таксона относительное обилие видовых групп микробов значительно различались между пациентами с РС и контрольными группами [2, 11, 12, 15, 17]. Хотя достоверные сравнения между исследованиями затруднительны из-за различий в дизайне исследований, можно наблюдать следующие закономерности [12]. К ним относятся обогащение и истощение микробных родов, наводящих на мысль о провоспалительной среде. Еще предстоит определить, существует ли специфическая кишечная микробиота, ассоциированная с РС. Некоторые исследователи выделили и исследовали конкретные группы микробов. Например, сообщалось о преобладании в микробиоте архей (род Methanobrevibacter) у некоторых пациентов с РС по сравнению с контрольной группой.

Не было найдено ни одного исследования, в котором была бы всесторонне оценена функциональная емкость кишечной микробиоты при РС, хотя некоторые исследователи с использованием PICRUSt обнаружили значительные различия между пациентами, страдающими РС и контрольной группой для реакций, включающих метаболизм жирных кислот, биосинтез липополисахаридов и метаболизм глутатиона [11, 12]. У человека, подвергшегося воздействию ПИТРС, также обнаружено прогнозируемое изменение в иммунных реакциях, по сравнению с лицами, не подвергшимися воздействию ПИТРС [1].

Микробиота кишечника и течение РС. Одно небольшое исследование показало различия в составе кишечной микробиоты, определенной как бета-разнообразие, во время рецидива заболевания (образцы, собранные в течение 1 месяца после рецидива, сравнивались с образцами, собранными в другое время) [10]. Однако этому наблюдению, возможно, способствовали демографические различия и различия в воздействии ПИТРС между этими двумя группами [10]. Тем не менее идея о том, что микробиота может вносить свой вклад в течение болезни, весьма интригует и заставляет задуматься о действительности данного предположения. Одно небольшое исследование с участием детей, страдающих РС, показало, что профили микробиоты кишечника были непосредственно связаны с будущим рецидивом заболевания [9]. В частности, у 17 калифорнийских детей отсутствие фузобактерий ассоциировалось с 76%-ным риском (95% доверительный интервал (ДИ)=55-90%) рецидива заболевания (отношение риска (ОР)=3.2, 95% ДИ=1.2–9.0, p=0,024 с поправкой на возраст и воздействие ПИТРС) [11].

Оптический нейромиелит. Потенциальная роль кишечной микробиоты в развитии оптического нейромиелита (ОНМ) первоначально считалась косвенной, она реализовалась либо через наличие антител против антигенов GI,78, либо через Т-клетки периферической крови, перекрестно реагирующие как с аквапорином-4, так и с маркером, обнаруженным в кишечной микробиоте [12]. Но полученные данные могут быть полностью специфичными для ОНМ, поскольку антитела были также обнаружены у пациентов с РС и здоровых контрольных групп [11], а большинство пациентов с ОНМ принимали ритуксимаб во время сбора кала на анализ. Тем не менее необходима дальнейшая работа по изучению того, указывают ли полученные данные на роль кишечной микробиоты в патогенезе ОНМ или отражают последствия лечения [11, 12].

Микробиом и нейродегенеративные заболевания. Нейродегенеративные заболевания, такие как болезнь Альцгеймера (БА), БП и боковой амиотрофический склероз (БАС), имеют несколько общих черт [10].

1. Накопление протеинов с нарушенной структурой.
2. Доказательства прионоподобного распространения патологии.
3. Нейровоспаление.

Однако остается неясным, какие факторы инициируют или поддерживают эти процессы. Вероятно, что существует сложное сочетание факторов взаимодействия человека и окружающей среды, и появляющиеся данные указывают на то, что микробиом находится на стыке этого взаимодействия.

Болезнь Паркинсона. В настоящее время признают, что премоторные симптомы БП, такие как запор, гипосмия, нарушения сна и депрессия, возникают за годы, даже десятилетия до появления двигательных симптомов и в какой-то момент затрагивают подавляющее большинство пациентов с БП [7].

Ряд доказательств подтверждают концепцию о том, что патологические изменения при БП, связанные с отложением а-синуклеина, могут инициироваться в нервной системе кишечника и обонятельной луковице. Отложения этого белка могут быть отмечены даже в премоторной фазе, хотя это не является специфическим маркером БП. В ЖКТ отложения синуклеина демонстрируют ростроказудальный градиент с самыми высокими концентрациями в подчелюстной железе и более низкими – в пищеводе. Этот градиент может

отражать потенциальную роль еще неизвестного перорально или назально присутствующего агента. В датском когортном исследовании сообщалось, что полная ваготомия сопровождалась снижением риска развития БП по сравнению с контрольной группой лиц, наблюдавшихся в течение >20 лет. Повышенная общая проницаемость кишечника при БП коррелировала с повышенным окрашиванием слизистой оболочки для Escherichia Coli (семейство Enterobacteriaceae) и а-синуклеина, а также более низкого уровня липополисахаридсвязывающего белка в плазме, что свидетельствует о более высокой экспрессии эндотоксина. Недавняя работа, проделанная на модели мышей с избыточной экспрессией а-синуклеина, продемонстрировала, что у мышей, выращенных в среде, свободной от микробов, практически не развивались патофизиологические изменения, характерные для БП (двигательная дисфункция, нейровоспаление и патология а-синуклеина), сродни тому, что наблюдалось в мышиных моделях, когда мышей без микробов либо колонизировали фекалиями мышей дикого типа, либо перорально кормили бактериальными метаболитами (короткоцепочечными жирными кислотами); этот эффект был обратным [7]. Истощение микробиоты антибиотиками у молодых мышей препятствовало развитию поздних паркинсонических симптомов, патологии и активации микроглии. Колонизация свободных от микробов мышей фекалиями людей с БП (по сравнению с фекалиями здоровых доноров) приводила к прогрессированию двигательных нарушений. Это исследование представляет собой важный шаг на пути к разработке специфического лечения у людей с БП до появления двигательных расстройств [7].

Финское исследование показало более низкое содержание семейства Prevotellaceae в фекалиях испытуемых с БП по сравнению с контрольной группой [9]. Среди Prevotellaceae только 38,9% специфичны для БП [9]. В сочетании с тяжестью запора обилие Prevotellaceae, Lactobacillaceae, Brady Rhizobiaceae и Clostridiales IV может быть использовано для выявления случаев БП с 66,7 % чувствительностью и 90,3 % специфичностью. Кроме того, постуральная неустойчивость и симптомы нарушения походки были связаны с относительным обилием энтеробактерий [9]. Японское исследование сообщило о 19 ранее культивированных микробных групп в образцах кала пациентов с БП. В 95 случаях БП наблюдалось более низкое содержание бактерий по сравнению с контрольной группой, а также более низкие уровни сывороточного липополисахаридсвязывающего белка [8]. В совокупности эти исследования предполагают наличие провоспалительной кишечной среды при БП, которая в сочетании с другими мерами может привести к появлению клинически полезных микробных биомаркеров для БП. Исследования начинались в премоторной фазе заболевания для того, чтобы выяснить потенциальную причинно-следственную связь и задействованные в ней механизмы [7, 11].

Болезнь Альцгеймера (БА). На протяжении долгого времени ученые говорят об инфекционном происхождение БА. Этиологические гипотезы включают хроническое носительство различных бактерий, вирусов, паразитов и грибков. В настоящее время начинают появляться исследования, изучающие потенциальную роль микробиома, особенно в ротовой полости, в патогенезе БА. Хотя ни одно из них не исследовало микробиом кишечника, более низкое разнообразие микробиоты кишечника было связано со старением, маркерами воспаления, а также потенциальной релевантностью БА как расстройства, связанного со старением. Кроме того, в модели исследования у самцов мышей было показано, что разнообразие кишечной микробиоты регулирует врожденный иммунитет хозяина и влияет на амилоидоз: меньше всего таких бляшек развилось у мышей, выращенных в среде, свободной от микробов [5, 13, 14, 17, 18].

Микробиом полости рта и БА. Плохое состояние зубов было связано с БА или ранними признаками БА (снижение когнитивной функции), причем потеря зубов была фактором риска развития деменции в шведском близнецовом исследовании и в исследовании американских монахинь пожилого возраста [13]. Снижение когнитивных функций было связано с тяжелым клиническим периодонтитом. Нерегулярная чистка зубов была ассоциирована с более высоким риском развития деменции в проспективном исследовании 4883 жителей (70 % были женщины) Калифорнийского дома престарелых [14].

Небольшое предварительное исследование было проведено с использованием секвенирования ДНК (16S рРНК) бактерий из субгингивальных бляшек. Наблюдалась тенденция к обилию Prevotellaceae у 5 пациентов с деменцией по сравнению с 5 испытуемыми, не имеющими деменцию.

В трех других исследованиях, проведенных в США, использовался биомаркерный подход и изучались антитела к бактериям, ассоциированным с пародонтитом. Повышенный уровень сывороточных IgG антител был связан с БА или будущим развитием БА, обеспечивая косвенное доказательство роли микробиома полости рта [15, 17]. Наличие периодонтита сопровождалось повышением уровня системных воспалительных маркеров [18], таких как фактор некроза опухоли, что подтверждает гипотезу о том, что хроническая инфекция полости рта может вызывать системное воспаление и, возможно, БА [14]. Для дальнейших исследований было бы полезно непосредственно исследовать микробиом полости рта, изучая его функциональную способность и потенциал для предотвращения или отсрочки наступления БА и связанной с ней деменции.

БАС и болезнь Гентингтона (БГ). Есть мнение, что микробиом играет роль в развитии БГ. Были обнаружены несколько различных сывороточных профайлов у 52 пациентов с преманифестом, а также у 102 пациентов с ранними симптомами БГ по сравнению со 140

здоровыми пациентами, и считалось, что эти вещества происходят из метаболитов кишечного микроба [16]. Более глубокое понимание этих находок может привести к появлению столь необходимых клинически полезных биомаркеров для выявления возникновения, прогрессирования и фенотипической изменчивости БГ [13].

Уровень влияния кишечного микробиома в прогрессировании БАС был продемонстрирован на трансгенной мышиной модели [17]. В мышиной модели супероксиддисмутазы G93A была обнаружена дефектная структура белка стенки кишечника и связанная с ней экспрессия белка, что привело к увеличению проницаемости кишечника по сравнению с мышами дикого типа. Нормальные эпителиальные клетки Панета, которые влияют на микробиом кишечника и помогают в регуляции врожденного иммунного ответа, также были уменьшены в количестве, их функции снизились, причем функциональность измерялась как количество специфических антимикробных белков, секретируемых в кишечнике [13, 16, 18].

Пребиотики, пробиотики, фекальные микроорганизмы, трансплантация и неврологические заболевания. В настоящее время манипуляции, проводимые с микробиомом с целью благотворного влияния на организм человека при неврологических заболеваниях, не имеют доказательной базы. Хотя отличный положительный эффект (>90%) отмечают относительно фекальных микробных трансплантатов для антибиотик-невосприимчивой Clostridium difficile [15], но до сих пор неясно, будет ли такой успех применим к другим микроорганизмам [15]. Хотя пре- или пробиотические добавки показали многообещающие результаты, прежде всего в исследованиях тревоги и депрессии на животных [15, 16], необходима существенная работа перед любым целенаправленным вмешательством.

Таким образом, анализ литературы свидетельствует, что в последние годы произошел активный рост исследований роли кишечной микробиоты в регуляции здоровья нервной системы. Различные исследования показали, что микробиом играет большое значение в ключевых процессах в ГМ, связанных с его развитием, нейровоспалением и старением. Кроме того, как указывалось выше, накоплены данные как по исследованиям на животных, так и по клиническим исследованиям, указывающим на участие микробиома в развитии различных нейродегенеративных заболеваний. Учитывая выраженное влияние микробиоты на регуляцию функций мозга, вполне вероятно, что ее состав влияет на возникновение, прогрессирование и лечение многих неврологических заболеваний. Тем не менее существуют значительные пробелы в наших знаниях о роли микробиома в других нейродегенеративных заболеваниях, таких как БАС или БГ, и необходимо проявлять осторожность, чтобы избежать ошибки в интерпретации таких исследований.

Литература

1. Абдурасулова И.Н., Тарасова Е.А., Никифорова И.Г., Ильвес А.Г. и др. Особенности состава микробиоты кишечника у пациентов с рассеянным склерозом, получающих препараты, изменяющие течение рассеянного склероза // Журнал неврологии и психиатрии им. С.С. Корсакова. 2018. Т. 118, № 8-2. С. 62 – 69.
2. Абдурасулова И.Н. Микробиота кишечника при рассеянном склерозе – новая патогенетическая мишень? // Вестник Российской Военно-медицинской академии. 2018. Т.63, № S3. С. 8 – 10.
3. Абдурасулова И.Н., Тарасова Е.А., Мацулевич А.В., Кудрявцев И.В. и др. Микробиота кишечника как патогенетическая мишень для воздействия при рассеянном склерозе: миф или реальность? // Нейроиммунология. 2016. Т. 13, № 1-2. С. 11-12.
4. Bauer K.C., Huus K.E., Finlay B.B. Microbes and the mind: emerging hallmarks of the gut microbiota–brain axis // Cell Microbiol. 2016. Vol.18(5). P. 632–644.
5. Dinan T.G., Cryan J.F. Gut instincts: microbiota as a key regulator of brain development, ageing and neurodegeneration // J. Physiol. 2017. Vol 595(2). P. 489–503.
6. Hooper L.V., Gordon J.I. Commensal host-bacterial relationships in the gut // Science. 2001. Vol.292 (5519). P. 1115–1118.
7. Ley R.E., Peterson D.A., Gordon J.I. Ecological and evolutionary forces shaping microbial diversity in the human intestine // Cell. 2006. Vol.124 (4). P. 837–848.
8. Mosca A., Leclerc M., Hugot J.P. Gut microbiota diversity and human diseases: should we reintroduce key predators in our ecosystem // Front Microbiol. 2016. Vol.7. P. 455.
9. O'Hara A.M. The gut flora as a forgotten organ / A.M. O'Hara, F. Shanahan // EMBO Rep. 2006. V. 7 (7). P. 688–693.
10. Qin J. A. metagenome-wide association study of gut microbiota in type 2 diabetes // Nature. 2012. Vol.490(7418).P. 55–60.
11. Qin J., Li R., Raes J. A human gut microbial gene catalogue established by metagenomic sequencing // Nature. 2010. Vol.464(7285).P. 59– 65.
12. Rutayisire E., Huang K., Liu Y., Tao F. The mode of delivery affects the diversity and colonization pattern of the gut microbiota during the first year of infants' life: a systematic review // BMC Gastroenterol. 2016. Vol 16(1).P. 86.
13. Sampson T.R., Mazmanian S.K. Control of brain development, function, and behavior by the microbiome // Cell Host Microbe. 2015. Vol 17(5). P. 565–576.
14. Sampson T.R., Mazmanian S.K. Intestinal microbes in inflammatory bowel diseases // Am. J. Gastroenterol Suppl. 2012. P. 15–21.
15. Huttenhower C. et al. The Human Microbiome Project Consortium /Structure, function and diversity of the healthy human microbiome // Nature. 2012. Vo.486. P. 207–214.
16. Turnbaugh P.J., Ley R.E., Hamady M. The human microbiome project: exploring the microbial part of ourselves in a changing world // Nature. 2007. Vol.449 (7164). P. 449–804.
17. Turnbaugh P.J., Hamady M., Yatsunenko T. A core gut microbiome in obese and lean twins // Nature. 2009. Vol.457 (7228)P. 480–484.
18. Xu J., Gordon J.I Honor thy symbionts // Proc. Natl. Acad Sci U S A. 2003.Vol.100 (18) P. 152–159.

References

1. Abdurasulova I.N., Tarasova Ye.A., Nikiforova I.G., Il'ves A.G. i dr. Osobennosti sostava mikrobioty kishechnika u patsiyentov s rasseyannym sklerozom, poluchayushchikh preparaty, izmenyayushchiye techeniye rasseyannogo skleroza [Features of the composition of the intestinal microbiota in patients with multiple sclerosis receiving drugs that alter the course of multiple sclerosis] // Zhurnal nevrologii i psikhiatrii im. S.S. Korsakova. 2018. T. 118, № 8-2. S. 62 – 69.
2. Abdurasulova I.N. Mikrobiota kishechnika pri rasseyannom skleroze – novaya patogeneticheskaya mishen'? [Intestinal microbiota in multiple sclerosis - a new pathogenetic target?] // Vestnik Rossiyskoy Voyenno-meditsinskoy akademii. 2018.T.63., №S3. S. 8 – 10.
3. Abdurasulova I.N., Tarasova Ye.A., Matsulevich A.V., Kudryavtsev I.V. i dr. Mikrobiota kishechnika kak patogeneticheskaya mishen' dlya vozdeystviya pri rasseyannom skleroze: mif ili real'nost'? [Intestinal microbiota as a pathogenetic target for exposure to multiple sclerosis: myth or reality?] // Neyroimmunologiya. 2016. T. 13, № 1-2. S. 11-12.
4. Bauer K.C., Huus K.E., Finlay B.B. Microbes and the mind: emerging hallmarks of the gut microbiota–brain axis // Cell Microbiol. 2016. Vol.18(5). P. 632–644.
5. Dinan T.G., Cryan J.F. Gut instincts: microbiota as a key regulator of brain development, ageing and neurodegeneration // J. Physiol. 2017. Vol 595(2). P. 489–503.
6. Hooper L.V., Gordon J.I. Commensal host-bacterial relationships in the gut // Science. 2001. Vol.292 (5519). P. 1115–1118.
7. Ley R.E., Peterson D.A., Gordon J.I. Ecological and evolutionary forces shaping microbial diversity in the human intestine // Cell. 2006. Vol.124 (4). P. 837–848.
8. Mosca A., Leclerc M., Hugot J.P. Gut microbiota diversity and human diseases: should we reintroduce key predators in our ecosystem // Front Microbiol. 2016. Vol.7. P. 455.
9. O'Hara A.M. The gut flora as a forgotten organ / A.M. O'Hara, F. Shanahan // EMBO Rep. 2006. V. 7 (7). P. 688–693.
10. Qin J. A. metagenome-wide association study of gut microbiota in type 2 diabetes // Nature. 2012. Vol.490(7418).P. 55–60.
11. Qin J., Li R., Raes J. A human gut microbial gene catalogue established by metagenomic sequencing // Nature. 2010. Vol.464(7285).P. 59– 65.
12. Rutayisire E., Huang K., Liu Y., Tao F. The mode of delivery affects the diversity and colonization pattern of the gut microbiota during the first year of infants' life: a systematic review // BMC Gastroenterol. 2016. Vol 16(1).P. 86.
13. Sampson T.R., Mazmanian S.K. Control of brain development, function, and behavior by the microbiome // Cell Host Microbe. 2015. Vol 17(5). P. 565–576.
14. Sampson T.R., Mazmanian S.K. Intestinal microbes in inflammatory bowel diseases // Am. J. Gastroenterol Suppl. 2012. P. 15–21.
15. Huttenhower C. et al. The Human Microbiome Project Consortium /Structure, function and diversity of the healthy human microbiome // Nature. 2012. Vo.486. P. 207–214.
16. Turnbaugh P.J., Ley R.E., Hamady M. The human microbiome project: exploring the microbial part of ourselves in a changing world // Nature. 2007. Vol.449 (7164). P. 449–804.
17. Turnbaugh P.J., Hamady M., Yatsunenko T. A core gut microbiome in obese and lean twins // Nature. 2009. Vol.457 (7228)P. 480–484.
18. Xu J., Gordon J.I Honor thy symbionts // Proc. Natl. Acad Sci U S A. 2003.Vol.100 (18) P. 152–159.

Сведения о соавторах:

Ульянова Ольга Владимировна – кандидат медицинских наук, доцент кафедры неврологии ФГБОУ ВО «Воронежский государственный медицинский университет им. Н.Н. Бурденко» МЗ РФ.

E-mail: alatau08@mail.ru

Тел.: 89103463226

УДК 616.62-008-053.2:616.89

Нейрогенная дисфункция мочевого пузыря у детей

А.В. Бурлуцкая, В.В. Мартыненко, Е.С. Гурина

ФГБОУ ВО «Кубанский государственный медицинский университет» МЗ РФ, Краснодар

Резюме
Проведен анализ российской и зарубежной литературы в базах РИНЦ, ВАК, Scopus, Web of Science, Pubmed по проблеме нейрогенной дисфункции мочевого пузыря (НДМП) у детей. Проблема продолжает быть актуальной и в настоящее время. Возникающие на ее фоне расстройства мочеиспускания приводят к ухудшению качества жизни ребенка, которое проявляется нарушением социальной адаптации, ростом конфликтных ситуаций в семье и коллективе, увеличением количества психотравмирующих ситуаций и существенным снижением уровня самооценки. Однако прогресс, достигнутый в патогенетической терапии, позволяет надеяться на появление новых препаратов, физиотерапевтических и психологических методов, способных существенно улучшить качество жизни больного ребенка.
Ключевые слова: нейрогенная дисфункция мочевого пузыря, расстройства мочеиспускания, качество жизни.

Neurogenic bladder dysfunction in children

A.V. Burlutskaya, V.V. Martinenko, E.S. Gurina

FSBEI HE "Kuban State Medical University" MH RF, Krasnodar

Summary
Provide an overview of Russian and foreign literature of recent years about triggers, pathogenesis, specificities, diagnosis and modern method maintaining children with neurogenic bladder dysfunction (NBD). Wasanalysed Russian and foreign literature in base of Russian Science Citation Index (RSCI), Higher Certifying Commission (HCC), Scopus, Web of Science, and PubMed**.** NBD remains one of the most urgent problems of pediatrics over a long period. The reason is increasing number of patients of current field. Arising symptoms of NBD invariably lead to lower quality of children's life, which reflected social disadaptation, growth of conflict situations in family and children's collective , increasing in number of stressful situations and, as a result, significant decreasing of self-esteem. Today the problem of modern diagnosis and effective treatment of NBD still unsolved. However, the progress, achieved in pathogenic therapy offered hope to emergence of new medication, physiotherapy and psychological methods able to significantly improve quality of life of sick child.
Key words: neurogenic bladder, incontinence, quality of life.

Введение

Нейрогенная дисфункция мочевого пузыря (НДМП) – это патология, которая включает в себя разнообразные по форме нарушения накопительной и эвакуаторной функций мочевого пузыря (МП), формирующиеся вследствие нарушения механизмов регуляции многоуровневых центров мочеиспускания различного генеза на каком-либо уровне [16]. Патология нейрогуморальной регуляции МП из-за незрелости микционных центров составляет до 90% всех форм НДМП в детском возрасте [2].

Значимость проблемы НДМП определяется частотой встречаемости и постоянным ростом числа пациентов. Она является одной из самых часто встречаемых патологий нижних мочевых путей функционального характера у детей. К наиболее распространенным и социально значимым проявлениям НДМП относят недержание мочи, которым страдают не только дети, но и 1% взрослых. НДМП – самая частая патология нижних мочевых путей в детском возрасте, которая диагностируется у 50-60% пациентов нефроурологического профиля [5].

В настоящее время предложено множество **классификаций** НДМП. На III Всесоюзном съезде урологов в 1984 г. была принята за основу классификация НДМП Н. Е. Савченко и В. А. Мохорта (табл.).

Варианты нарушения накопительной и эвакуаторной функций графически изображены в схеме Madersbacher H. (1990), где в зависимости от уровня поражения спинного мозга представлено состояние детрузора и сфинктера МП (нормоактивное, гиперактивное или гипоактивное) (рис.) [5].

Нормальной функцией детрузора считают его способность при накоплении мочи удерживать низкие значения давления в полости МП. Работа детрузора в условиях повышающегося внутрибрюшного давления и отсутствия незаторможенных сокращений является важной особенностью его функционирования. При этом стабильным можно назвать детрузор тогда, когда процесс мочеиспускания инициируется его произвольным сокращением и может быть самовольно прерван.

Для корреспонденции:
Бурлуцкая Алла Владимировна – доктор медицинских наук, доцент, заведующая кафедрой педиатрии № 2 ФГБОУ ВО «Кубанский государственный медицинский университет» МЗ РФ.
Адрес: 350063, Краснодар, ул. им. Митрофана Седина, д. 4.
E-mail: gped2@lenta.ru
Тел.: 89186798244
Статья поступила 22.06.2020 г., принята к печати 18.01.2021 г.

Таблица

Классификация НДМП по Н. Е. Савченко и В. А. Мохорта (1984)

Формы нейрогенных расстройств мочеиспускания	Тип НДМП
Корковая форма Врожденно-дисгенетическая форма Травматическая форма Функциональная форма	Корковый незаторможенный МП
Спинальная (медуллярная) форма Врожденно-дисгенетическая форма Травматическая форма Воспалительно-дегенеративная форма	Рефлекторный спинальный МП Арефлекторный (атоничный) спинальный МП Неадаптированный спинальный МП Смешанный спинальный МП
Экстрамедуллярная проводниково-ганглионарная форма Врожденно-дисгенетическая форма Травматическая форма	Арефлекторный (атоничный) МП Неадаптированный МП Смешанный (арефлекторно-неадаптированный) МП
Органно-ганглионарная форма Врожденно-дисгенетическая форма Травматическая форма Воспалительно-дегенеративная форма	Арефлекторно-атонический первичный МП Вторично-смешанный спастический МП

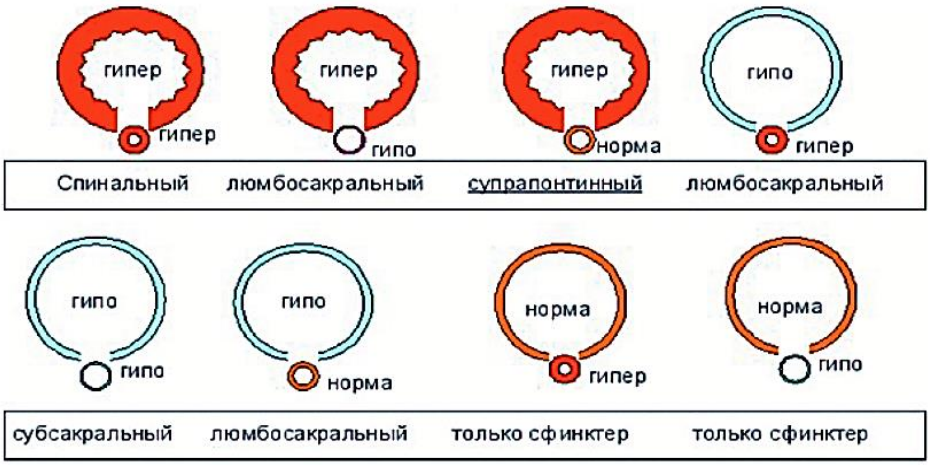

Рис. Классификация Madersbacher (1990), типичные уровни поражения [5]

Функциональная характеристика НДМП, предложенная на основании исследования уродинамики:

- Норморефлекторный МП – при нормальном объеме МП возникает мочеиспускание;
- Гиперрефлекторный (гиперактивный) МП – при уменьшенном объеме МП возникают непроизвольные сокращения детрузора, которые не контролируются волевыми усилиями:
  - нейрогенный (при наличии неврологической патологии),
  - идиопатический (причина неизвестна);
- Гипорефлекторный (гипоактивный) МП – уменьшение или полное отсутствие сократительной способности детрузора в фазу выделения, с нарушением опорожнения МП.

Из-за неклассифицируемой динамики НДМП, многообразия переходных форм и присоединения вторичных осложнений использование существующих классификаций в практической деятельности часто бывает затруднено [2, 5].

Этиологические и патогенетические аспекты

В 60-70-х гг. прошлого века особое внимание уделялось денервационным формам НДМП. В настоящее же время изменился и расширился перечень факторов, влияющих на развитие НДМП. Основное внимание фокусируется на нейрогуморальных аспектах регуляции функции мочевыводящей системы.

Основные причины НДМП у детей:

1. Врожденные дефекты нервной трубки, различные поражения нервной системы (НС), дегенеративные и воспалительные заболевания головного и спинного мозга.
2. Дисфункция нейроэндокринной или вегетативной нервной системы (ВНС).
3. Идиопатическая гиперреактивность детрузора, нарушение его биоэнергетики.
4. Задержка созревания нервной системы.
5. Нарушение ритма секреции антидиуретического гормона.
6. Влияние стресса и микросоциального окружения.
7. Стрессовые ситуации перинатального периода и стресс, как последствие ошибок в уходе за грудным ребенком [5, 17, 23].

Патогенез НДМП в силу своей сложности не до конца ясен. Основное значение имеет регулирующее действие гипоталамо-гипофизарной системы, задержка созревания микционных центров и увеличение активности эфферентных элементов парасимпатической НС.

Накопление и эвакуация мочи зависят от согласованной работы поперечно-полосатой и гладкой мускулатуры МП, состоящей из двух функцио-

нальных блоков, включающих в себя мочеиспускательный канал, шейку МП и уретральный сфинктер. Их взаимодействие координирует сложная система нервной регуляции, обеспечивающаяся ЦНС, периферическими ганглиями и сегментарными центрами, которые расположены в стенке МП и уретры.

Функционирование МП контролируется множеством нервных механизмов, благодаря чему этот процесс чувствителен к различным заболеваниям и травмам. Одной из важных причин в патогенезе НДМП является нарушение в регуляции ВНС, на любом из ее уровней. У детей с НДМП параллельно развивается дисфункция висцеральных органов, приводящая к серьезным морфофункциональным изменениям в ЦНС, желудочно-кишечном тракте, системах кровообращения и обмена веществ, органах малого таза [9].

Большой интерес в проблеме развития НДМП вызывают результаты исследований ишемических и стрессорных повреждений сердца и сосудов. При воздействии на организм как экстремальных, так и просто новых факторов возникает стресс-реакция, реализующаяся в качестве звена индивидуальной адаптации. Под воздействием стресса активируется симпатоадреналовая система. В конструкции адренергического эффекта (который связан с большим выбросом катехоламинов) запрограммированы регуляторные связи, обеспечивающие самоограничение его длительности и интенсивности. Эти механизмы нарушаются при значительном и длительном избытке эндогенных катехоламинов, вызванном стрессом. Параллельно в кардиомиоцитах начинается подавление основных путей метаболизма и дефицит АТФ; нарушается проницаемость сарколеммы и избыточный приток ионов Ca^{2+}; происходит нарушение целости мембраны кардиомиоцитов; в крайних случаях начинаются необратимые изменения в сократительных структурах клетки.

Стрессорные повреждения локализуются как в кардиомиоцитах, так и в миоцитах всех артерий и артериол, индуцируя их стойкий спазм, что определяет клиническую картину стрессорных нарушений органного и периферического кровообращения. Таким образом, структурные и функциональные изменения детрузора наиболее заметно усугубляются ишемическими (из-за спазма сосудов) и стрессорными (при прямом воздействии катехоламинов) повреждениями гладкой мускулатуры МП. Роль эфферентного звена стресс-реакции выполняют соответствующие волокна симпатических нервов и адренорецепторы. Это проявляется при серьезных расстройствах иннервации ВНС. Длительное изолированное или совместное действие триггерных факторов провоцирует психоэмоциональное напряжение, усиление адаптационно-компенсаторных реакций. В их реализации значимую роль играет ВНС, которая обеспечивает гомеостатическое функционирование всех органов и систем организма. Также она тесно связана с активностью его гормонально-метаболических реакций и психоэмоциональным состоянием личности ребенка. ВНС, находясь в самом центре организации адаптационно-компенсаторных процессов организма, реагирует на все происходящие жизненные ситуации, в связи с чем регулярно испытывает перегрузки. Появляющиеся нарушения ВНС являются основополагающими в формировании психоэмоционального перенапряжения, при котором усиливается активность лимбико-ретикулярного комплекса (ЛРК), где находятся психические и вегетативные центры. ЛРК координирует работу психоэмоциональной, вегетативной и соматических систем и обеспечивает адаптационно-компенсаторные реакции организма, направленные на поддержание гомеостаза. Вследствие этого нарушение гомеостаза сопровождается не только вегетативно-висцеральными расстройствами, но и изменениями поведения ребенка.

Структурные и функциональные изменения в области надсегментарных образований могут привести к появлению генератора патологически усиленного возбуждения (ГПУВ). Под действием ГПУВ развивается нейродистрофический процесс с образованием трофических повреждений во всех тканях организма, формируются хронические психовегетативные расстройства и сохраняется доминирование активности одного из отделов ВНС. Если ГПУВ ограничивается расположением в задних отделах гипоталамуса, то у детей отмечается симпатикотония, если в передних отделах — то ваготония. Под влиянием ГПУВ формируется функциональная патологическая система, состоящая из сложных взаимоотношений между психоэмоциональными, вегетативными и гормонально-метаболическими механизмами. В такой ситуации на МП оказывают усиленное влияние катехоламины с последующим истощением их запасов в окончаниях симпатических нервов, которые сопровождаются расстройствами функции и прогрессирующим угнетением его биоэнергетики.

Недооценка значимости в патогенезе НДМП у детей психологических стрессовых факторов может привести к:

- проведению необоснованных инструментальных исследований, способных вызвать появление или усиление проявлений детрузорно-сфинктерной диссинергии;
- назначению неадекватного медикаментозного лечения, что в существенной степени снижает эффективность терапии [12].

Процесс формирования акта мочеиспускания

В период новорожденности и спустя несколько месяцев после него процесс мочеиспускания у детей осуществляется непроизвольно, с замыканием дуг рефлексов на уровне среднего и спинного мозга. В этот промежуток времени функция сфинктеров МП и детрузора сбалансирована хорошо. При наполнении МП происходит его растяжение, что в свою очередь стимулирует афферентные части рефлекторных дуг, вызывая сокращение детрузора. При наполненном МП активность сфинктеров повышена, при сокращении детрузора – происходит их расслабление.

По мере того, как растет ребенок, происходит процесс формирования мочеиспускания по взрослому типу, на это влияют такие факторы, как:

● увеличение емкости МП, мочеиспускания становятся реже – что свидетельствует о развитии накопительной функции;

● приобретение произвольного контроля над мышцами, обеспечивающими механизм регуляции начала и прекращения микции;

● появление торможения мочеиспускательного рефлекса, позволяющего контролировать волевыми усилиями сокращения детрузора.

Многие дети в промежуток между первым и вторым годами жизни уже способны чувствовать наполнение МП. Они хорошо дифференцируют позыв на мочеиспускание и могут удерживать мочу непосредственно сфинктерным механизмом. Кортикальный контроль над субкортикальными центрами формируется в возрасте от 3 до 5 лет. Этим можно объяснить то, что основное количество выявления случаев НДМП приходится на возраст от 3 до 7 лет [11].

Согласно данным литературы, энурезом (непроизвольными мочеиспусканиями ночью) страдает 10% детей, а другие проявления нарушений мочеиспускания (императивные позывы, учащенные, затрудненные мочеиспускания, подтекание мочи) отмечаются у каждого пятого ребенка. Прежде всего это происходит из-за задержки темпов созревания центральной нервной системы, нарушения иннервации тазовых органов, ишемии стенки мочевого пузыря [5, 20].

Особенности НДМП функционального характера

Выделяют так называемые факторы риска, способствующие развитию НДМП, к которым относятся: анатомические особенности строения мочевыводящих путей, аномалии развития мочевыводящих путей. Однако чаще причинами нарушения мочеиспускания являются функциональные расстройства, когда нет анатомического дефекта ни в нервной системе, ни в нижних отделах мочевого тракта, а расстройства акта мочеиспускания обусловлены задержкой созревания высших центров вегетативной регуляции нижнего отдела мочевого тракта или других морфофункциональных систем, которые косвенно влияют на функцию (интенсивность обменных процессов, уровень половых гормонов и т.д.). Функциональный характер имеют более 60% из всех расстройств мочеиспускания [3, 17, 18].

Согласно ICCS, при НДМП можно выделить основные симптомы: поллакиурию, императивные позывы к мочеиспусканию, недержание мочи в дневное время различной степени выраженности и энурез. Такой полиморфизм клинических признаков можно объяснить возрастными особенностями темпа созревания парасимпатического и симпатического отделов ВНС и склонностью к развитию у детей генерализованных реакций в ответ на локальное раздражение.

Конечно же, нельзя недооценивать роль микросоциального окружения в формировании здоровья. Ребенок очень тесно связан с родителями, и практически все важные изменения в их жизни (переезд, ссоры, развод) ставят его на грань риска возникновения заболевания [4, 25]. В результате осознания наличия НДМП реакция семьи играет важную роль в ее дальнейшем течении. Определенное отношение к возникшей проблеме формируется взрослыми и передается ребенку, вследствие чего симптоматика заболевания приобретает смысл и значимость для всей семьи в целом. Это отражается в стиле родительских отношений и влияет на течение и исход болезни [25]. Если в семье не придерживаются принципа поддерживать комфортную психологическую атмосферу, отрицают существование проблем, избегают проявления своих чувств и эмоций, отсутствует забота или наоборот – присутствует чрезмерная опека – это все может негативно сказаться на здоровье ребенка, имеющего НДМП [10].

Из сказанного выше следует, что НДМП у детей со временем приводит к нарушению психологической адаптации, усиливает течение заболевания и вызывает дополнительный стресс и проблемы уже на социальном уровне [19, 21].

Диагностика

Диагностика детей с подозрением на НДМП состоит из клинического, лабораторного, инструментального обследований, психологического скрининга и электрофизиологических исследований.

Клиническое обследование включает в себя тщательный сбор анамнеза с использованием различных опросников, метода квалиметрии тазовых нарушений, что имеет основополагающее значение для оценки состояния функции МП [18]. Обязательно проводят физикальный осмотр и оценку неврологического статуса. Для оптимальной оценки мочеиспускания в качестве скрининга рекомендуется ведение дневника мочеиспускания и оценка его результатов через 14 дней. В нем регистрируют информацию, связанную с количеством и регулярностью приема жидкости и наличием или отсутствием симптомов патологии мочеиспускания. Фиксируют такие показатели, как порции мочи по времени и объему, наличие позыва к мочеиспусканию, регулярность дефекации, времени сна.

В лабораторный диагностический комплекс включены биохимические показатели крови, такие как уровень глюкозы, мочевины и креатинина; определение уровня гомоцистеина (ведущего маркера повреждения ферментативных систем, говорящих о метаболизме нервных клеток, при изменении количества (увеличении) которого происходит нарушение миелинезации аксональных структур белого вещества, что приводит к нарушению проведения импульсов между нейронами головного мозга), и определение антидиуретического гормона [4, 7].

Из инструментальных методов диагностики используют:

● ретроградную цистометрию наполнения, с целью определения емкости, давления внутри МП и его чувствительности. При контроле внутрибрюшного давления возможно определить детрузорное давление и наличие его непроизвольных сокращений;

● профилометрию уретры, которая позволяет измерить давление на протяжении всех отделов уретры для оценки функционального состояния замыкательного аппарата МП;

● урофлоуметрию, для измерения объемной скорости потока мочи во время микции, с целью исследования уродинамики нижних мочевых путей в фазе опорожнения и оценки сократительной способности стенки МП и проходимости уретры;

● УЗИ почек и МП с определением объема остаточной мочи – для оценки функциональных возможностей МП [8];

● трактографию ГМ, позволяющую получить детальную информацию о взаимосвязи между очагами демиелинизации и поврежденными проводящими путями [1].

При необходимости проводится прямая цистометрия, цистоскопия, ректороманоскопия, рентгенконтрастные методы исследования.

К электрофизиологическим исследованиям относят электроэнцефалографию, электромиографию мышц тазового дна, определение вариабельности ритма сердца и пробу сердечно-дыхательного синхронизма.

Также важным фактором у таких детей является определение уровня стрессоустойчивости и тревожности, так как уровень тревожности ребенка влияет на самооценку и авторитет среди сверстников и является одним из значимых факторов в развитии заболевания. В настоящее время разработано и предложено множество опросников, которые применяют для измерения и оценки индивидуально-психологических особенностей детей [10, 14].

Лечение

Лечение НДМП у детей требует комплексного подхода, включающего:

● медикаментозное лечение и физиотерапевтические методы;

● психолого-педагогическое обучение родителей;

● мотивационную работу с ребенком, которая направлена на достижение им уверенности в себе, устранение чувства вины и эмоциональную поддержку;

● уротерапию;

● психологическое консультирование;

● биологическую обратную связь – метод тренировки мозговой активности, с помощью которого человек учится самостоятельно управлять физиологическими функциями организма;

● аларм-терапию – лечение с помощью мочевого будильника.

Основная задача коррекции НДМП – это уменьшение высокого давления внутри МП, что предотвращает развитие осложнений со стороны мочевыделительной системы и предупреждает чрезмерное растяжение МП. Также лечение направлено на восстановление или формирование заново способности контролировать накопительную функцию МП [5].

При гиперфункции МП применяют оксибутинин. Он расслабляет гладкомышечные элементы детрузора и увеличивает вместимость МП, снижает частоту сокращений детрузора, сдерживает позывы и уменьшает число мочеиспусканий (непроизвольных и произвольных). В литературе не описано качественных исследований о применении лекарственных препаратов при гипофункции МП для ускорения опорожнения у детей [26].

Для достижения эффекта и формирования стойких условно-рефлекторных связей необходимо назначение препаратов в течение длительного периода времени (2-3 месяца). Их общим недостатком являются побочные эффекты и токсичность, в связи с чем во многих случаях приходится отменять или менять лечение [6, 16, 23].

Это заставляет продолжать поиск более безопасного альтернативного лечения и методов влияния на центральную нервную систему. В качестве одного из таких методов может быть предложена транскраниальная электростимуляция ГМ (ТЭС-терапия), которая оказывает психорелаксирующий, седативный эффект и активирующее влияние на биоэлектрогенез ГМ. Его сущность состоит в том, что оказывается поочередное воздействие на полушария ГМ пачками прямоугольных биполярных импульсов. Переключение между полушариями осуществляется с частотой, сходной с нормальными значениям α-ритма (10 Гц). Это воздействие принимает на себя роль водителя ритма и оказывает на биоэлектрические параметры ГМ управляющее и тренирующее влияние. Такая методика, по данным исследований, может превосходить базовую лекарственную терапию по безопасности, эффективности и устойчивости клинического результата, при условии отсутствия лекарственной нагрузки на ребенка, с достижением эффекта на уровне до 80% [14].

Для получения положительной динамики от проводимой терапии необходимо:

● чтобы лечащий врач мог максимально полностью ориентироваться в вопросах, которые касаются физиологии и клинической патофизиологии акта мочеиспускания;

● наличие всей необходимой аппаратуры для правильной постановки диагноза и дифференциальной диагностики НДМП;

● доступность различных терапевтических методов;

● что не менее важно – это желание самого пациента и настойчивость его родителей для достижения результата.

Таким образом, возникающие расстройства мочеиспускания приводят к ухудшению качества жизни ребенка, которое проявляется нарушением социальной адаптации, ростом конфликтных ситуаций в семье и детском коллективе и существенным снижением уровня самооценки, что в свою очередь с течением времени нарушает психологическую адаптацию ребенка и утяжеляет течение заболевания. В большинстве случаев психосоциальные аспекты НДМП не учитываются при ведении детей с нарушениями мочеиспускания, тем самым только усугубляя состояние пациентов. Таким образом, правильный и индивидуальный подход к подбору современных методов диагностики и тера-

пии НДМП открывает новые возможности в решении ряда важных медицинских и психологических проблем, помогает улучшить качество жизни больных детей и повысить их социальную активность.

Литература

1. Аблязов О.В. Магнитно-резонансная трактография в клинической практике // Вестник экстренной медицины. 2019. Т. 12, № 1. С. 67-70.
2. Белан Ю.Б., Морозова Т.А. Психосоматические аспекты нейрогенной дисфункции мочевого пузыря у детей // Педиатрия. 2010. Т. 89, № 6. С. 21-25.
3. Божендаев Т.Л., Гусева Н.Б., Игнатьев Р.О., Никитин С.С. Дисфункциональное мочеиспускание как маркер нейрогенных расстройств мочевого пузыря у детей // Педиатрия. 2015. Т. 94, № 3. С. 158-162.
4. Гусева Н.Б., Никитин С.С., Корсунский А.А., Колодяжная А.В., Хлебутина Н.С., Яцык С.П. Результаты многоцентрового исследования по диагностике не моносимптомного энуреза у детей в различных регионах РФ // Педиатрия. 2019. Т. 98, № 2. С. 107-112.
5. Длин В.В., Гусева Н.Б., Моисеев А.Б., Морозов С.Л. Метод биологической обратной связи в педиатрической практике. М.: Оверлей, 2019. 226 с.
6. Карпов Е.И. Лечение гиперактивного мочевого пузыря: расширяем горизонты // Медицинский Совет. 2016. № 10. С. 140 -142.
7. Краснорцкая О.Н., Леднева В.С. Клинико-биохимические показатели в диагностике нарушения развития детей с последствиями перинатального поражения нервной системы // Педиатрия. 2018. Т. 97, № 3. С. 175-179.
8. Меновщикова Л.Б., Рудин Ю.Э, Гарманова Т.Н., Шадеркина В.А. Клинические рекомендации по детской урологии-андрологии. М.: УроМедиа, 2015. 240 с.
9. Морозов В.И., Байбиков Р.С., Закиров А.К., Юльметов Г.А. Лечение нейрогенной дисфункции мочевого пузыря и вторичного энуреза у детей и подростков // Экспериментальная и клиническая урология. 2018. № 4. С. 104—109.
10. Морозов С.Л., Длин В.В., Слонимская М.М. Психосоциальные аспекты нарушений мочеиспускания у детей // Российский вестник перинатологии и педиатрии. 2015. № 5. С. 92-95.
11. Отпущенникова Т.В. Физиологические аспекты мочеиспускания у детей раннего возраста // Лечащий врач. 2018. № 9. С. 26-28.
12. Отпущенникова Т. В. Функциональные расстройства мочеиспускания у детей. Причины, диагностика, лечение // Лечащий врач. 2019. № 1. С. 43-49.
13. Отпущенникова Т.В. Синдром гиперактивного мочевого пузыря у детей. Клинический случай // Лечащий врач. 2017. № 2. С. 70-74.
14. Отпущенникова Т.В., Горемыкин И.В., Дерюгина Л.А. Конституциональные и психологические параллели при расстройствах мочеиспускания в паре мать – дитя // Лечащий врач. 2015. № 1. С. 56.
15. Райгородский Ю.М., Шарков С.М., Урняева С.И., Малых А.Л. Транскраниальная электростимуляция в лечении детей с энурезом // Физиотерапия, бальнеология и реабилитация. 2014. № 4. С. 32-36.
16. Шапошникова Н.Ф., Давыдова А.Н. Нейрогенная дисфункция мочевого пузыря у детей и методы ее ранней диагностики и лечения // Лекарственный вестник. 2017. Т. 11, № 4. С. 19-23.
17. Braga A.A.M, Vega Malta, Ferreira M.G.C.D.S, Santana H.M, Barroso u Jr. Association between stress and lower urinary tract symptoms in children and adolescents // Int Braz J Urol. 2019. V. 45, N 6. P. 1167-1179.
18. Chase J., Austin P., Hoebeke P., McKennat P. The Management of Dysfunctional Voiding in Children: A Report From the Standardisation Committee of the International Children's Continence Society // J Urol. 2010. N 183. P. 1296-1302.
19. Jönson Ring I., Nevéus T., Markström A., Arnrup K., Bazargani F. Nocturnal enuresis impaired children's quality of life and friendships // Acta Paediatr. 2017. V.106, N 5. P. 806-811.
20. José Murillo B. Netto, Atila Victal Rondon, George Rafael Martins de Lima, Miguel Zerati, Filho, Edison Daniel Schneider-Monteiro, Carlos Augusto F Molina, Adriano de Almeida Calado, Ubirajara Barroso, Jr. Brazilian consensus in enuresis–recomendations for clinical practice // Int Braz.J. Urol. 2019. V. 45, N 5. P. 889-900.
21. Kroll P, Zachwieja J. A system for the treatment of nocturnal enuresis in children // Minerva Urol. nephrol. 2017. V. 69, N 3. P. 293-299.
22. Kroll P. Pharmacotherapy for Pediatric Neurogenic Bladder // Paediatr Drugs. 2017. V. 19, N 5. P. 463–478.
23. Lv Z.T., Song W., Wu J., et al. Efficacy of Acupuncture in Children with Nocturnal Enuresis: A Systematic Review and Meta-Analysis of Randomized Controlled Trials // Evid Based Complement Alternat Med. 2015.
24. Schloss J, Ryan K, Reid R, Steel A. A Randomised, Double-Blind, Placebo-Controlled Clinical Trial Assessing the Efficacy of Bedtime Buddy for the Treatment of Nocturnal Enuresis in Children // BMC Pediatr. 2019. V. 19, N 1. P. 421-426.
25. Tai B.T., Tai T.T., Chang Y.J., Huang K.H. Factors associated with remission of primary nocturnal enuresis and changes of parental perception towards management strategies: A follow-up study // J. Pediatr. Urol. 2017. V. 13, N 1. P. 44-48.
26. Tekgil S., Riedmiller H., Gerharz E., Hoebeke P., Kocvara R., Nijman R., Radmayr Chr, Stein R. Management of neurogenic bladder in children // Guidelines on paediatric urology / European Association of Urology, European Society for Paediatric Urology. Arnhem, The Netherlands. 2011. p. 81.

References

1. Ablyazov O.V. Magnitno-rezonansnaya traktografiya v klinicheskoj praktike [Magnetic resonance tractography in clinical practice] // Vestnik ekstrennoj mediciny. 2019. T. 12, № 1. S. 67-70.
2. Belan Yu.B., Morozova T.A. Psihosomaticheskie aspekty nejrogennoj disfunkcii mochevogo puzyrya u detej [Psychosomatic aspects of neurogenic bladder dysfunction in children] // Pediatriya. 2010. T. 89, № 6. S. 21-25.
3. Bozhendaev T.L., Guseva N.B., Ignat'ev R.O., Nikitin S.S. Disfunkcional'noe mocheispuskaniya kak marker nejrogennyh rasstrojstv mochevogo puzyrya u detej [Dysfunctional urination as a marker of neurogenic disorders of the urinary bladder in children] // Pediatriya. 2015. T. 94, № 3. S. 158-162.
4. Guseva N.B., Nikitin S.S., Korsunskij A.A., Kolodyazhnaya A.V., Hlebutina N.S., Yacyk S.P. Rezul'taty mnogocentrovogo issledovaniya po diagnostike ne monosimptomnogo enureza u detej v razlichnyh regionah RF [Results of a multicenter study on the diagnosis of non-mono-symptomatic enuresis in children in different regions of the Russian Federation] // Pediatriya. 2019. T. 98, № 2. S. 107-112.
5. Dlin V.V., Guseva N.B., Moiseev A.B., Morozov S.L. Metod biologicheskoj obratnoj svyazi v pediatricheskoj praktike [Biofeedback method in pediatric practice]. M.: Overlej, 2019. 226 s.
6. Karpov E.I. Lechenie giperaktivnogo mochevogo puzyrya: rasshiryaem gorizonty [Treatment of an overac-

tive bladder: expanding horizons] // Medicinskij Sovet. 2016. № 10. S. 140 -142.
7. Krasnoruckaya O.N., Ledneva V.S. Kliniko-biohimicheskie pokazateli v diagnostike narusheniya razvitiya detej s posledstviyami perinatal'nogo porazheniya nervnoj sistemy [Clinical and biochemical indicators in the diagnosis of developmental disorders in children with consequences of perinatal damage to the nervous system] // Pediatriya. 2018. T. 97, № 3. S. 175-179.
8. Menovshchikova L.B., Rudin Yu.E, Garmanova T.N., SHaderkina V.A. Klinicheskie rekomendacii po detskoj urologii-andrologii [Clinical guidelines for pediatric urology and andrology]. M.: UroMedia, 2015. 240 s.
9. Morozov V.I., Bajbikov R.S., Zakirov A.K., Yul'metov G.A. Lechenie nejrogennoj disfunkcii mochevogo puzyrya i vtorichnogo enureza u detej i podrostkov [Treatment of neurogenic dysfunction of the urinary bladder and secondary enuresis in children and adolescents] // Eksperimental'naya i klinicheskaya urologiya. 2018. № 4. S. 104-109.
10. Morozov S.L., Dlin V.V., Slonimskaya M.M. Psihosocial'nye aspekty narushenij mocheispuskaniya u detej [Psychosocial aspects of urination disorders in children] // Rossijskij vestnik perinatologii i pediatrii. 2015. № 5. S. 92-95.
11. Otpushchennikova T.V. Fiziologicheskie aspekty mocheispuskaniya u detej rannego vozrasta [Physiological aspects of urine emission in young children] // Lechashchij vrach. 2018. № 9. S. 26-28.
12. Otpushchennikova T.V. Funkcional'nye rasstrojstva mocheispuskaniya u detej. Prichiny, diagnostika, lechenie [Functional disorders of urination in children. Causes, diagnosis, treatment] // Lechashchij vrach. 2019. № 1. S. 43-49.
13. Otpushchennikova T.V. Sindrom giperaktivnogo mochevogo puzyrya u detej. Klinicheskij sluchaj [Overactive bladder syndrome in children. Clinical case] // Lechashchij vrach. 2017. № 2. S. 70-74.
14. Otpushchennikova T.V., Goremykin I.V., Deryugina L.A. Konstitucional'nye i psihologicheskie paralleli pri rasstrojstvah mocheispuskaniya v pare mat' – ditya [Constitutional and psychological parallels in urination disorders in a pair of mother - ditya] // Lechashchij vrach. 2015. № 1. S. 56.
15. Rajgorodskij Yu.M., Sharkov S.M., Urnyaeva S.I., Malyh A.L. Transkranial'naya elektrostimulyaciya v lechenii detej s enurezom [Transcranial electrostimulation in the treatment of children with enuresis] // Fizioterapiya, bal'neologiya i reabilitaciya. 2014. № 4. S. 32-36.
16. Shaposhnikova N.F., Davydova A.N. Nejrogennaya disfunkciya mochevogo puzyrya u detej i metody ee rannej diagnostiki i lecheniya [Neurogenic dysfunction of the urinary bladder in children and methods of early diagnosis and treatment] // Lekarstvennyj vestnik. 2017. T. 11, № 4. S. 19-23.
17. Braga A.M., VEGA Malta, Ferreira M.G.C.D.S, Santana H.M, Barroso u Jr. Association between stress and lower urinary tract symptoms in children and adolescents // Int Braz. J. Urol. 2019. T. 45, № 6. P. 1167-1179.
18. Chase J., Austin P., Hoebeke P., McKennat P. The Management of Dysfunctional Voiding in Children: A Report from the Standardisation Committee of the International Children's Continence Society // J Urol. 2010. № 183. P. 1296-1302.
19. Jönson Ring I., Nevéus T., Markström A., Arnrup K., Bazargani F. Nocturnal enuresis impaired children's quality of life and friendships // Acta Paediatr. 2017. T.106, № 5. P. 806-811.
20. José Murillo B. Netto, Atila Victal Rondon, George Rafael Martins de Lima, Miguel Zerati, Filho, Edison Daniel Schneider-Monteiro, Carlos Augusto F Molina, Adriano de Almeida Calado, Ubirajara Barroso, Jr. Brazilian consensus in enuresis–recomendations for clinical practice // Int. Braz. J. Urol. 2019. T. 45, № 5. P. 889-900.
21. Kroll P, Zachwieja J. A system for the treatment of nocturnal enuresis in children // Minerva Urol. nephrol. 2017. T. 69, № 3. P. 293-299.
22. Kroll P. Pharmacotherapy for Pediatric Neurogenic Bladder // Paediatr Drugs. 2017. T. 19, № 5. P. 463–478.
23. Lv Z.T., Song W., Wu J., et al. Efficacy of Acupuncture in Children with Nocturnal Enuresis: A Systematic Review and Meta-Analysis of Randomized Controlled Trials // Evid. Based Complement Alternat. Med. 2015.
24. Schloss J, Ryan K, Reid R, Steel A. A Randomised, Double-Blind, Placebo-Controlled Clinical Trial Assessing the Efficacy of Bedtime Buddy for the Treatment of Nocturnal Enuresis in Children // BMC Pediatr. 2019. T. 19, № 1. P. 421-426.
25. Tai B.T., Tai T.T., Chang Y.J., Huang K.H. Factors associated with remission of primary nocturnal enuresis and changes of parental perception towards management strategies: A follow-up study // J Pediatr Urol. 2017. T. 13, №1. P. 44-48.
26. Tekgil S., Riedmiller H., Gerharz E., Hoebeke P., Kocvara R., Nijman R., Radmayr Chr, Stein R. Management of neurogenic bladder in children. In: Guidelines on paediatric urology. Arnhem, The Netherlands: European Association of Urology, European Society for Paediatric Urology; 2011: p. 81.

Сведения о соавторах:
Мартыненко Виктория Викторовна – аспирант, ассистент кафедры педиатрии ФГБОУ ВО «Кубанский государственный медицинский университет» МЗ РФ.
Адрес: 350063, Краснодар, ул. им. Митрофана Седина, д. 4.
E-mail: victoriamart@bk.ru
Тел.: 89181191411

Гурина Елена Сергеевна – ординатор, клинический ординатор кафедры педиатрии ФГБОУ ВО «Кубанский государственный медицинский университет» МЗ РФ.
Адрес: 350063, Краснодар, ул. им. Митрофана Седина, д. 4.
E-mail: gurina.elena@yandex.ru
Тел.: 89628637383

К 75-летию профессора Абдурахманова Ахмеда Иманшапиевича

Абдурахманов Ахмед Иманшапиевич родился 13 февраля 1946 года в с. Тунзи Гергебильского района. Окончил Гергебильскую среднюю школу, потом фельдшерское отделение Дагестанского медицинского училища.

В 1968 году поступил на стоматологический факультет Дагестанского медицинского института и окончил его в 1973 году.

В 1973-1975 гг. – клинический ординатор кафедры ортопедической стоматологии.

С 1975 по 1979 год – старший лаборант, ассистент кафедры ортопедической стоматологии.

С 1979 по 1982 год – аспирант кафедры госпитальной ортопедической стоматологии Московского медико-стоматологического института им. Н.А. Семашко.

В 1982 году защитил диссертацию на тему «Клинико-лабораторное обоснование метода улучшения ортопедического лечения полной вторичной адентии».

С 1982 по 1988 год – ассистент, с 1988 по 1998 год – доцент кафедры стоматологии ФПК и ППС, а с 1998 – зав. кафедрой стоматологии ФПК и ППС.

Основное направление научной деятельности Абдурахманова А.И. – это изучение краевой стоматологической патологии и разработка научно обоснованной программы профилактики с учетом территориальных, климатогеографических и экологических факторов.

Под руководством профессора Абдурахманова А.И. защищены 4 диссертации на соискание ученой степени кандидата медицинских наук, в стадии предзащиты находятся 2 диссертационные работы. Он является редактором 7 сборников научных трудов, посвященных актуальным вопросам стоматологии. Всего профессором Абдурахмановым А.И. издано 32 учебных пособия, утвержденных ЦКМС ДГМА, ДГМУ, опубликовано более 300 статей, получено 28 удостоверений на рационализаторские предложения и изобретения.

Содержание этих работ направлено на улучшение эффективности лечения различных патологических состояний зубочелюстной системы и на оптимизацию учебного процесса в послевузовском обучении специалистов.

В издательстве «Медицина» в 2002 году 3000 тиражом выпущена книга «Материалы и технологии в ортопедической стоматологии», рекомендованная Департаментом образовательных медицинских учебных заведений и кадровой политики МЗ РФ в качестве основного учебника по зуботехническому материаловедению для стоматологических факультетов медицинских высших учебных заведений. Это первый учебник по данному разделу стоматологии, выпущенный в Российской Федерации. Одним из авторов этой книги является профессор Абдурахманов А.И.

В 2008 году в том же издательстве учебник переиздан в дополненном варианте 3000 тиражом.

На конкурсе «Лучшая учебно-методическая работа», объявленном в Дагестанской медицинской академии, книге «Материалы и технологии в ортопедической стоматологии» присуждено первое место. На учебник получено множество положительных отзывов от руководителей профильных стоматологических кафедр и ведущих профессоров центральных вузов.

Учебное пособие «Практикум по эндодонтии», изданное в 2008 году, рекомендовано Учебно-методическим объединением по медицинскому и фармацевтическому образованию вузов России в качестве учебного пособия для системы послевузовского профессионального образования.

В издательстве «ГЭОТАР-Медиа» в 2015 году вышли учебники «Ортопедическая стоматология. Несъемное зубное протезирование», «Ортопедическая стоматология. Материалы и технологии», учебное пособие «Воспалительные заболевания пародонта». Учебные материалы рекомендованы ФИРО (Федеральный институт развития образования Министерства образования Российской Федерации) в качестве основной учебной литературы для интернов, клинических ординаторов, курсантов циклов повышения квалификации.

За заслуги в области здравоохранения и многолетний добросовестный труд Абдурахманов А.И. награжден значком «Отличник здравоохранения Российской Федерации», ему присвоено звание «Заслуженный врач Дагестана», «Ветеран труда», награжден Почетными грамотами Верховного Совета ДАССР, МЗ и СР РФ, Дагестанской государственной медицинской академии, медалью имени Петра Великого «За трудовую доблесть», «За заслуги перед Дагмедакадемией».

За достижения в области развития отечественного образования России профессор Абдурахманов А.И. награжден дипломом и нагрудным знаком «Золотая кафедра России»».

Решением Президиума Российской академии естествознания Ахмеду Иманшапиевичу присвоено почетное звание «Заслуженный работник науки и образования». Он награжден дипломами участника многих Международных книжных выставок.

Указом Главы Республики Дагестан профессору Абдурахманову А.И. присуждена Государственная премия Республики Дагестан в области естественных, общественных наук и техники.

Ахмед Иманшапиевич проводит большую лечебно-консультативную работу, являясь членом Республиканской комиссии по внедрению научных достижений в практическое здравоохранение, активно занимается внедрением научных стоматологических разработок в практическое здравоохранение. Ему присвоена высшая квалификационная категория врача-стоматолога.

Абдурахманов А.И. назначен главным специалистом-экспертом по стоматологии МЗ РД. Он является членом профильной комиссии Министерства здравоохранения Российской Федерации по специальности «Стоматология».

Профессор Абдурахманов А.И. – национальный герой Дагестана.

Ректорат, редакция журнала «Вестник ДГМА», сотрудники кафедры поздравляют Ахмеда Иманшапиевича с юбилеем, желают здоровья, творческих успехов, научных достижений и профессионального долголетия.

К 60-летию доктора медицинских наук Разина Мирзекеримовича Рагимова

Рагимов Разин Мирзекеримович родился 12 января 1961 года в селении Куркент, Касумкентского (ныне – Сулейман-Стальского) района ДАССР. В 1978 году окончил Куркентскую среднюю школу и два года работал рабочим в совхозе «Самурский» Сулейман-Стальского района.

В 1980 году поступил на лечебно-профилактический факультет Дагестанского государственного медицинского института, который окончил в 1986 году с отличием. В том же году по рекомендации Ученого совета ДГМИ был оставлен на кафедре анатомии человека для продолжения учебы в очной аспирантуре. После завершения учебы в аспирантуре в сентябре 1989 года был направлен на работу ассистентом кафедры анатомии человека и с тех пор работает в Дагестанском государственном медицинском университете: сначала – ассистентом, с 1994 года – доцентом, профессором кафедры анатомии человека, а в декабре 2017 года избран заведующим кафедрой нормальной физиологии.

В 1991 году Р.Р. Рагимов успешно защитил кандидатскую диссертацию на тему «Морфология лимфатических узлов при действии курортных и физических факторов» в Ленинградском педиатрическом медицинском институте по специальности 14.00.02 – анатомия, а в 2010 году – докторскую диссертацию на тему «Применение озонированного перфторана в комплексном лечении острого перитонита и профилактике послеоперационных осложнений» по специальности 14.01.17 – хирургия.

В 1992 году, будучи молодым ученым, возглавил Совет молодых ученых и специалистов ДГМИ. В период с сентября 1999 года по март 2001 года Р.М. Рагимов совмещал должность заместителя декана педиатрического факультета, а с апреля 2001 года по настоящее время он бессменно возглавляет деканат самого крупного лечебного факультета Дагестанского государственного медицинского университета.

Имеет дипломы о профессиональной переподготовке и квалификации по направлениям: «Хирургия», «Общественное здоровье и организация здравоохранения», «Государственное и муниципальное управление», «Управление персоналом», «Управление проектами» и «Менеджмент и экономика образовательных учреждений высшего образования».

Р.М. Рагимов является автором 200 опубликованных работ, в том числе монографии, 11 патентов РФ, три из которых удостоены золотых медалей на международной выставке (Париж, 2012 год), московских и международных салонах интеллектуальной собственности. Им получено 5 рационализаторских предложений, одно из которых отраслевого значения, выданное 2 МОЛГМИ им. Н.И. Пирогова.

В издательстве «Медицинское Информационное Агентство» в соавторстве Р.М. Рагимова в 2020 году большим тиражом выпущены два учебника по физиологии под редакцией профессора

В.М. Смирнова, рекомендованные для студентов медицинских и фармацевтических вузов России: учебник «Физиология» для студентов стоматологических факультетов медицинских вузов и учебник «Физиология с основами анатомии» для студентов фармацевтических факультетов.

Р.М. Рагимов в течение многих лет является членом общественного Совета при Министерстве образования и науки Республики Дагестан, членом редакционного совета журнала *«Известия Дагестанского государственного педагогического университета»* (серия «Естественные и точные науки»).

За многолетнюю и плодотворную педагогическую деятельность и безупречную трудовую деятельность Р.М. Рагимов в 2007 году награжден медалью им. Петра Великого «За доблестный труд», а в 2010 году – почётной грамотой Министерства здравоохранения и социального развития Российской Федерации.

В 2012 году Р.М. Рагимову присвоено почетное звание «Заслуженный деятель науки Республики Дагестан», в 2015 году удостоен золотой медали и премии фонда Г.Н. Махачева за «Цикл лекций для студентов медицинских вузов», в 2017 награжден медалью Дагестанского государственного медицинского университета «За заслуги».

Научные разработки Р.М. Рагимова посвящены вопросам морфологии иммунных органов, курортологии и физиотерапии, лечению воспалительного процесса брюшины и профилактике осложнений, влиянию озонированных растворов, в том числе озонированного перфторана на течение острых перитонитов в эксперименте и в клинике, а в последние годы с участием Р.М. Рагимова и под его руководством группа молодых ученых и студентов ДГМУ занимаются вопросами имплантации грыжевых сеток в эксперименте, предварительно обработанных по нанотехнологии АСО. Р.М. Рагимов также является автором и соавтором нескольких способов окраски гистологических препаратов, на которые получены авторские свидетельства, патенты и удостоверения на рационализаторские предложения.

Результаты его исследований и разработанные им способы, на которые получены патенты РФ, многократно докладывались на всероссийских и международных конференциях, форумах, в том числе в Чехии, Словении, Белоруссии, Армении, Украине, и внедрены в ФГБНУ «Научно-исследовательский институт морфологии человека» РАН, «Научно-исследовательский институт общей реаниматологии им. В.А. Неговского» и ФГБОУ ВО ДГМУ Минздрава России, а также в клиническую практику ряда республиканских больниц.

Ректорат, редакция журнала «Вестник ДГМА», сотрудники кафедры поздравляют Разина Мирзекеримовича с юбилеем, желают здоровья, творческих успехов, научных достижений и профессионального долголетия.

ПЕРЕЧЕНЬ ТРЕБОВАНИЙ К МАТЕРИАЛАМ, ПРЕДСТАВЛЯЕМЫМ ДЛЯ ПУБЛИКАЦИИ В ЖУРНАЛЕ «ВЕСТНИК ДГМА»

1. Правила публикации материалов в журнале

1.1. В журнале публикуются статьи научно-практического содержания, обзоры, лекции, клинические наблюдения, информационные материалы, рецензии, дискуссии, письма в редакцию, краткие сообщения, информация о научной, учебной и общественной жизни вуза, поздравления юбиляров. Материал, предлагаемый для публикации, должен являться оригинальным, не опубликованным ранее в других печатных изданиях. Журнал включен в Перечень рецензируемых научных изданий, рекомендованных ВАК Минобрнауки России для опубликования основных научных результатов диссертаций на соискание ученых степеней кандидата и доктора наук по следующим научным специальностям: 14.01.01 – Акушерство и гинекология (медицинские науки), 14.01.04 – Внутренние болезни (медицинские науки), 14.01.08 – Педиатрия (медицинские науки), 14.01.09 – Инфекционные болезни (медицинские науки), 14.01.17 – Хирургия (медицинские науки).

1.2. Рекомендуемый объем статьи – 17000-34000 печатных знаков с пробелами (6-12 страниц). Авторы присылают материалы, оформленные в соответствии с правилами журнала, по электронной либо обычной почте или передают лично ответственному секретарю журнала. Решение о публикации (или отклонении) статьи принимается редакционной коллегией журнала после ее рецензирования и обсуждения. Решение редколлегии фиксируется в протоколе заседания.

1.3. Все статьи, поступающие в редакцию журнала, проходят рецензирование в соответствии с требованиями ВАК МОН РФ к изданию научной литературы. Статьи рецензируются в порядке, определенном в Положении о рецензировании.

2. Форма представления авторских материалов

2.1. **Обязательными элементами публикации являются:**

- индекс Универсальной десятичной классификации (УДК) (печатать над названием статьи слева), достаточно подробно отражающий тематику статьи (основные правила индексирования по УДК описаны в сайте http://www.naukapro.ru/metod.htm);
- название статьи (заглавными буквами);
- инициалы и фамилия автора (соавторов);
- наименования города, учреждения, кафедры или отдела, где выполнена работа;
- основная часть (структура оригинальной статьи: введение, цель, материал и методы, результаты, заключение или обсуждение с выводами, литература);
- затекстовые библиографические ссылки;
- резюме на русском и английском языках (с переводом фамилии автора, соавторов, названия статьи и ключевых слов) объемом 8-10 строк с включением цели, методов, результатов и выводов исследования;
- сведения об авторе (фамилия, имя, отчество, должность, ученая степень, ученое звание, адрес учреждения с почтовым индексом) и контактная информация (телефоны, e-mail).

2.2. **Общие правила оформления текста**

Авторские материалы должны быть подготовлены с установками размера бумаги А4 (210x297 мм), с полуторным межстрочным интервалом. Цвет шрифта – черный, стандартный размер шрифта – 12 кегль. Размеры полей со всех сторон 25 мм. Для акцентирования элементов текста разрешается использовать курсив, полужирный курсив, полужирный прямой. Подчеркивание текста нежелательно.

Все текстовые авторские материалы принимаются в формате RTF (Reach Text Format) или doc. Файл статьи должен быть полностью идентичен напечатанному оригиналу, представленному редакции журнала, или содержать внесенную редакцией правку. Страницы публикации нумеруются, колонтитулы не создаются.

2.3. **Иллюстрации**

Все иллюстрации должны иметь наименование и, в случае необходимости, пояснительные данные (подрисуночный текст); на все иллюстрации должны быть даны ссылки в тексте статьи. Слово "Рис.", его порядковый номер, наименование и пояснительные данные располагают непосредственно под рисунком. Иллюстрации следует нумеровать арабскими цифрами сквозной нумерацией. Если рисунок один, он не нумеруется.

Чертежи, графики, диаграммы, схемы, иллюстрации, помещаемые в публикации, должны соответствовать требованиям государственных стандартов Единой системы конструкторской документации (ЕСКД) (www.propro.ru/graphbook/eskd/eskd/gost/2_105.htm)

Электронные полутоновые иллюстрации (фотоснимки, репродукции) должны быть представлены в формате JPG или TIF, минимальный размер 100x100 мм, разрешение 300 dpi.

Штриховые иллюстрации (чертежи, графики, схемы, диаграммы) должны быть представлены в формате AI, EPS или CDR, в черно-белом исполнении. Текстовое оформление иллюстраций в электронных документах: шрифт Times New Roman или Symbol, 9 кегль, греческие символы – прямое начертание, латинские – курсивное.

2.4. **Таблицы**

Все таблицы должны иметь наименование и ссылки в тексте. Наименование должно отражать их содержание, быть точным, кратким, размещенным над таблицей.

Таблицу следует располагать непосредственно после абзаца, в котором она упоминается впервые. Таблицу с большим количеством строк допускается переносить на другую страницу.

Заголовки граф, как правило, записывают параллельно строкам таблицы; при необходимости

допускается перпендикулярное расположение заголовков граф.

Текстовое оформление таблиц в электронных документах: шрифт Times New Roman или Symbol, 9 кегль, греческие символы – прямое начертание, латинские – курсивное.

2.5. **Библиографическое описание**

2.5.1. **Основной список литературы** (Литература) оформляется как перечень библиографических записей согласно ГОСТ Р 7.0.5-2008 (http://dis.finansy.ru/ofr/gostr7-05-2008.htm) и помещается после текста статьи. Нумерация литературы сквозная по всему тексту в алфавитном порядке (вначале русскоязычные, затем иностранные). Количество литературных источников не должно превышать 20 для оригинальной статьи, 50 – для обзора. Допускается (за исключением особых случаев) цитирование литературы последних 10 лет выпуска, рекомендуется цитировать авторефераты вместо диссертаций. Для связи с текстом документа порядковый номер библиографической записи в затекстовой ссылке набирают в квадратных скобках в строке с текстом документа.

2.5.2. **Второй список литературы** (References) является полным аналогом списка литературы с источниками на русском языке, в котором библиография на русском языке должна быть представлена латинскими буквами (транслитерация). Транслитерация имен авторов и названий журнала или книжного издания приводится на сайте http://www.fotosav.ru/ services/ transliteration.aspx.

2.6. **Форма представления авторских материалов**

2.6.1. Текст статьи, резюме (на русском и английском языках), сведения об авторах, распечатанные на принтере в 2 экземплярах, сопроводительное письмо с гербовой печатью учреждения.

2.6.2. Текст статьи, резюме и сведения об авторах в электронном виде на CD или DVD в отдельном файле в формате RTF или doc.

2.6.3. Сведения о каждом авторе: уровень научной подготовки (соискатель, аспирант, докторант, ученое звание, степень), должность, основное место работы, контактные реквизиты (телефон с указанием кода города, адрес электронной почты). Статьи, представляемые для опубликования, следует направлять по **адресу:** 367000, Россия, Республика Дагестан, г. Махачкала, пл. Ленина, 1, в редакцию журнала «Вестник Дагестанской государственной медицинской академии», 4 этаж, кабинет 53, ответственному секретарю.

Тел.: 8(8722)68-20-87.

E-mail: vestnikdgma@yandex.ru.

Статьи, подготовленные без соблюдения вышеизложенных правил, возвращаются авторам без предварительного рассмотрения.

ПРАВИЛА СОСТАВЛЕНИЯ РЕЗЮМЕ К СТАТЬЯМ

Резюме (summary) – один из видов сокращенной формы представления научного текста. Назначение резюме – привлечь внимание читателя, пробудить читательский интерес минимальными языковыми средствами: сообщением сути исследования и его новизны. И то и другое должно быть указано в резюме, а не подразумеваться. Все научные статьи в журнале должны иметь авторские резюме.

Резюме – особый жанр научного изложения текста, определяющий структуру его содержания. Жанровое отличие резюме от статьи подразумевает отличие в форме изложения. Если в статье должна быть логика рассуждения и доказательства некоего тезиса, то в резюме – констатация итогов анализа и доказательства. Таким образом, формулировки в тексте резюме должны быть обобщенными, но информативными, т.е. построены по предикатам («что сказано»), а не по тематическим понятиям («о чем сказано»).

Существуют требования к объему резюме и структуре содержания. Для статей, публикуемых в журнале «Вестник ДГМА», оптимальный объем авторского резюме на русском и английском языках – 500-900 знаков с пробелами.

В мире принята практика отражать в авторских резюме краткое содержание статьи. Иногда в резюме сохраняется структура статьи – введение, цели и задачи, методы исследования, результаты, заключение (выводы).

Некачественные авторские резюме в статьях повторяют по содержанию название статьи, насыщены общими словами, не излагают сути исследования, недопустимо короткие.

Резюме всегда сопровождается ключевыми словами. Ключевое слово – это слово в тексте, способное в совокупности с другими ключевыми словами представлять текст. Ключевые слова используются главным образом для поиска. Набор ключевых слов публикации (поисковый образ статьи) близок к резюме. Тексты резюме с ключевыми словами должны быть представлены на русском и английском языках.

Качественное авторское резюме на английском языке позволяет:

- ознакомиться зарубежному ученому с содержанием статьи и определить интерес к ней, независимо от языка статьи и наличия возможности прочитать ее полный текст;
- преодолеть языковый барьер ученому, не знающему русский язык;
- повысить вероятность цитирования статьи зарубежными коллегами.

Авторское резюме на русском языке составляется для ученых, читающих на русском языке. Качественные авторские резюме – необходимость в условиях информационно перенасыщенной среды.

ПРАВИЛА И ПОРЯДОК РЕЦЕНЗИРОВАНИЯ РУКОПИСЕЙ НАУЧНЫХ СТАТЕЙ

Все научные статьи, поступившие в редакцию журнала «Вестник ДГМА», подлежат обязательному рецензированию.

Главный редактор, заместитель главного редактора и ответственный секретарь журнала определяют соответствие статьи профилю журнала, требованиям к оформлению и направляют ее на рецензирование специалисту, доктору наук, имеющему наиболее близкую к теме статьи научную специализацию.

Рецензенты уведомляются о том, что присланные им рукописи являются частной собственностью авторов и содержат сведения, не подлежащие разглашению. Рецензентам не разрешается делать копии статей, рецензирование проводится конфиденциально.

Сроки рецензирования определяются ответственным секретарем журнала.

В рецензии должно быть указано: а) соответствует ли содержание статьи ее названию; б) в какой мере статья соответствует современным достижениям в рассматриваемой области науки; в) какова форма подачи материала, соответствует ли она содержанию; г) целесообразно ли опубликование рецензируемой работы; д) каковы главные достоинства и недостатки статьи.

Рецензирование проводится анонимно. Автору статьи предоставляется возможность ознакомиться с текстом рецензии. Нарушение анонимности возможно лишь в случае заявления рецензента о плагиате или фальсификации материала, изложенного в статье.

Если рецензия содержит рекомендации по исправлению и доработке статьи, ответственный секретарь журнала направляет автору текст рецензии с предложением учесть рекомендации при подготовке нового варианта статьи или аргументированно их опровергнуть. Переработанная автором статья повторно направляется на рецензирование.

В случае, когда рецензент не рекомендует статью к публикации, редколлегия может направить статью на переработку с учетом сделанных замечаний, а также направить ее другому рецензенту. Текст отрицательной рецензии направляется автору. Окончательное решение о публикации статьи принимается редколлегией журнала и фиксируется в протоколе заседания редколлегии.

После принятия редколлегией журнала решения о допуске статьи к публикации ответственный секретарь журнала информирует об этом автора и указывает сроки публикации. Текст рецензии направляется автору.

Оригиналы рецензий хранятся в редакции журнала в течение 5 лет.

Подписано в печать 21.03.2021 г. Формат 60x84 1/8
Усл.п.л. 11. Тираж 2000 экз. Гарнитура "Arial".
Печать офсетная. Бумага мелованная. Заказ №836

Отпечатано в типографии ООО «Издательство «Лотос»,
367018, Республика Дагестан, г. Махачкала, пр-т Петра I, 61
Тел.: 65-16-50, 65-18-58. E-mail: lotos-f1@yandex.ru